602791D

RB3624

Un des premiers livres d'anatomie lithographiés -

Graphotomie

humaine

Recueil Lithographique

représentant l'anatomie de l'homme

Anatomie topographique

Par A. P. Barré, et J. B. L. Letellier

Docteurs en Médecine

à Paris,

Chez Crévot, Libraire, rue de l'école de Médecine, N°. 3.

Chez les Auteurs, rue de la lune, N°. 37.

1826.

IMP. DE SYNEPELLER.

350978

L'anatomie topographique, ou de toutes les régions du corps humain est composée de 40 planches qui peuvent être placées dans l'ordre suivant:

Pl.		Couche.
1	Tête et col de profil	1
2	id.	2
3	id.	3
4	id.	4
5	id.	5
6	Pharynx par derrière	1, 2, 3, 4
7	id. Couché 5 Larynx	
8	Poitrine, bas-ventre, bas de face	1
9	id.	2
10	id.	3
11	Col, dos, bras par derrière	1
12	id.	2
13	id.	3
14	id.	4
15	id.	5
16	id.	6
17	Avant-bras (aponévrose)	
18	id. de face	2,3
19	id.	4,5
20	id. par derrière	2.3.

Pl.		
21	Avant-bras par derrière 3	
22	Main par devant	
23	id.	
24	id. 5 par derrière	
25	Cuisse par devant	
26	id.	
27	id. par derrière	
28	id.	
29	id.	
30	Jambe (Aponévrose)	
31	id. par devant	
32	id. par derrière	
33	id.	
34	id. en dehors et en dedans	
35	Pied par sa plante	
36	id.	
37	id.	
38	Périnée	
39	id.	
40	Coupe du bassin	

WELLCOME LIBRARY INSTITUTE

Avant-propos

L'Anatomie topographique indiquant les rapports exact des organes, est la seule vraiment utile au Chirurgien; en effet, à quoi bon savoir qu'il existe tel nombre de nerfs, ou d'artères dans un membre, si on n'en connais pas leur position respective? faute de cette connaissance on s'expose à les leser à chaque coup de bistouri. Tout le monde convient de l'importance de cette étude, elle était complètement négligée, il y à quelques années. Béclard est le premier qui fixa l'attention des élèves sur cette branche de connaissance si importante pour l'opérateur; avant lui on ne possédait aucun ouvrage complet sur elle, ses leçons si intéressantes mais si courtes nous firent sentir ce qui manquait à cette science, et nous nous disposions à tâcher d'y subvenir quand M.r Automarchi fit paraître son ouvrage sur l'anatomie de l'homme. L'énormité du prix, la grandeur incommode du format nous firent bien comprendre que ce médecin n'avait pas travaillé pour les Eleves, et nous entreprîmes de publier cet ouvrage, encouragés par les suffrages de tous ceux qui en connaissaient le plan. Des occupations accessoires ayant ralenti la publication de nos livraisons, nous avons été devancés par plusieurs auteurs, l'impulsion était donnée et d'habiles dessinateurs s'empressèrent de travailler Nous nous serions retirés devant des hommes aussi recommandables, s'ils avaient profité de toutes nos idées; mais les divers inconvéniens attachés à chacun de leurs ouvrages nous ont engagé à continuer. Si nous sommes bien inférieurs par le luxe du dessin, nous croyons être au moins égaux en exactitude. Nous avons représenté toutes les régions du corps; car il y a une sorte d'inconséquence comme l'on fait récemment deux auteurs à négliger de représenter ce qu'ils ont jugé important à décrire. On nous objectera l'augmentation que cela eut produit dans le prix; mais outre que cette augmentation n'eût pas été fort considérable; nous pensons que dans des ouvrages qui ne sont pas faits, pour servir sur le cadavre. les descriptions sont moins utiles que les dessins, et cela d'autant mieux que nous possedons

plusieurs traités d'anatomie descriptive. Notre recueil l'emporte encore sur tous les autres par la constance de l'échelle que nous avons adoptée, tous étant demi-nature à l'exception du pied et de la main, organes trop compliqués pour être faits aussi petits; par cette précaution, il est facile de composer en quelque sorte le corps humain. De plus, l'avantage de présenter toujours dans une même position les diverses couches d'une même région nous paraît immense: en effet, on peut ainsi superposer diverses couches, et voir exactement ce que tel organe de l'une couvre celle qui suit. Nous avons jugé aussi qu'il serait très utile d'indiquer la différence des organes par celle des renvois; ainsi un chiffre arabe montre le nerf; la lettre italique, l'artère; la lettre grecque, la veine; les majuscules, les muscles; les chiffres romains les os et le tissu fibreux, les signes variables tous les autres organes; ces chiffres ou ces lettres sont les mêmes pour toutes les couches de chaque région. Enfin nous avons cru achever notre tâche en disposant nos coupes de telle sorte que l'on puisse y étudier l'anatomie par système; nous avons indiqué les attaches des muscles, le trajet et les ramifications des artères et des nerfs, de telle manière qu'avec un ouvrage d'anatomie quelconque, on peut suivre sur nos planches non seulement la position respective des organes; mais chacun de ces organes pris en particulier. cette marche nous a permis d'offrir en un petit nombre de planches, ce qui en exigerait beaucoup plus si on voulait représenter chaque système isolément.)

Tête et col de profil 1re Couche

Os

VIII Arcade zygomatique
XV Malaire
XVI Maxillaire inf^re

XXIII Aponévrose temporale
XXIV – epicranienne
XXV – du col
XXVIII Fibro-cartilages du nez

Muscles

C Angulaire de l'omoplate
D Frontal
E Occipital
F Auriculaires
L Orbiculaire des paupières
N Pyramidal du nez
O Triangulaire du nez
P Elevateur commun du nez et de la lèvre sup^re
R Elevateur de la lèvre sup^re
S Canin
T G^d Zygomatique
U P^t Zygomatique
Y Triangulaire des lèvres
Z Carré du menton
A' Releveur du menton
B' Buccinateur
C' Orbiculaire des lèvres
F' Masseter
N' Peaucier
O' Sterno-mastoïdien
B'' Trapèze
S'' Splénius

Artères

f Faciale
h rameau de la sous mentale
i Labiale inf^re
j Labiale sup^re
k dorsale du nez
l Musculaires

Veines

p Occipitale
r Auriculaire post^re
x Temporale
y Transverse de la face
z Auriculaires ant^res
q' Buccale
i' Alvéolaire
j' Sous orbitaire
o'' Palpébrale inf^re
q' Nasale
r' Frontale
ε Faciale
ξ Frontale
μ Angulaire
φ Occipitale

Nerfs

1 rameau malaire du lacrymal
2 Frontal int^re
3 Frontal ext^re
4 rameau nasal int^re
5 – du naso lobaire
6 – du nasal ext^re
9 – temporal de l'orbitaire
10 – Malaire de l'orbitaire
12 – Sous-orbitaires
14 Temporaux profonds
16 Buccal
21 Temporal superficiel
24 auriculaire post^re du facial
28 Temporaux – –
29 Malaires – –
30 Buccaux – –
32 Sus maxillaire sup^res – –
33 – – inf^res – –
34 Sous maxillaires
42 Spinal
54 Cervicaux profonds
55 Mastoïdien
56 Auriculaire
57 Cervical Superficiel
B^tr Trapèze
C^ld Cleido mastoïdien
Cp Complexus

IMP. DE SENEFFE DPL.

Tête et col de profil, 2ème Couche.

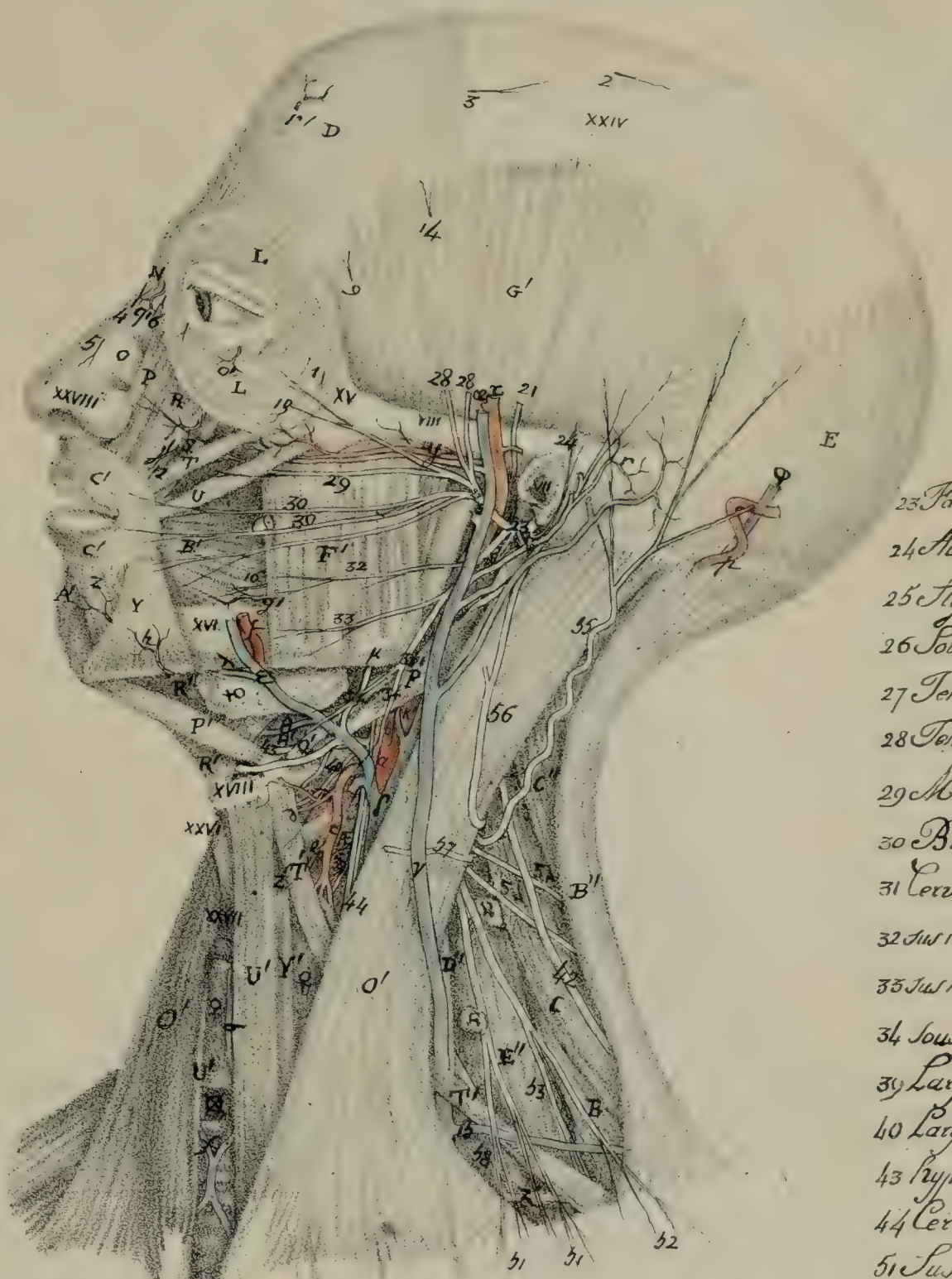

Os

VII Conduit Auditif
VIII Arcade Zygomatique
XV Malaire
XVI Maxillaire inf.
XVIII Hyoïde

XXIV Aponévrose épicrânienne
XXVI Cartilage Thyroïde
XXVII — Cricoïde
XXVIII Fibro-cartilages du nez

Nerfs

23 Facial
24 Auriculaire post.r du facial
25 Stylo hyoïdien — —
26 Sous mastoïdien — —
27 Temporo-facial — —
28 Temporaux — —
29 Malaires — —
30 Buccaux — —
31 Cervico-facial — —
32 Sus maxillaires sup.rs — —
33 Sus maxillaires inf.rs — —
34 Sous maxillaires
39 Laryngé ext.ne
40 Laryngé int.ne
43 Hypo glosse
44 Cervical descendant
51 Sus-claviculaires
52 Sus-acromiens
53 Sous-claviculaires
57 Cervical superficiel
58 Plexus brachial

Muscles

B Sacro-lombaire
C Angulaire de l'omoplate
D Frontal
E Occipital
I. Orbiculaire des paupières
N Pyramidal du nez
O Triangulaire du nez
P Elevateur du nez et de la lèvre
R Elévateur de la lèvre sup.re
S Canin
B' Temporal
H' Hyo-glosse
O' Sterno-mastoïdien
P' Digastrique
Q' Stylo-hyoïdien
R' Mylo-hyoïdien
T' Omoplat-hyoïdien
U' Sterno-hyoïdien
Y' Sterno-thyroïdien
Z' Thyro-hyoïdien
E'' Constricteur inf.r du pharynx
B'' Trapèze
C'' Splénius
D'' Scalène ant.r
E'' Scalène post.r

Artères

a Carotide primitive
b Carotide ext.ne
c Thyroïdienne sup.re
d Son rameau laryngé
e Crico thyroïdien
f Stylo mastoïdienne
x Temporale
y Transversale de la face
œ Temporale moyenne
k Carotide int.ne
z Scapulaire post.re

Veines

γ Jugulaire ext.ne
β Cervicales cutanées
δ Jugulaire int.ne
ε Faciale
θ Ranine
λ Sous-mentale
μ Palatine inf.re
φ Occipitale
σ Thyroïdienne inf.re gauche
χ — — droite

ϱ Ganglions lymphatiques
ϖ Glande sous maxillaire
ϙ Corps thyroïde
⊗ Trachée-artère

(Les renvois non expliqués ici le sont à la 1ère Couche)

IMP. DE SENEFELDER.

Tête et col de profil, 3ème Couche.

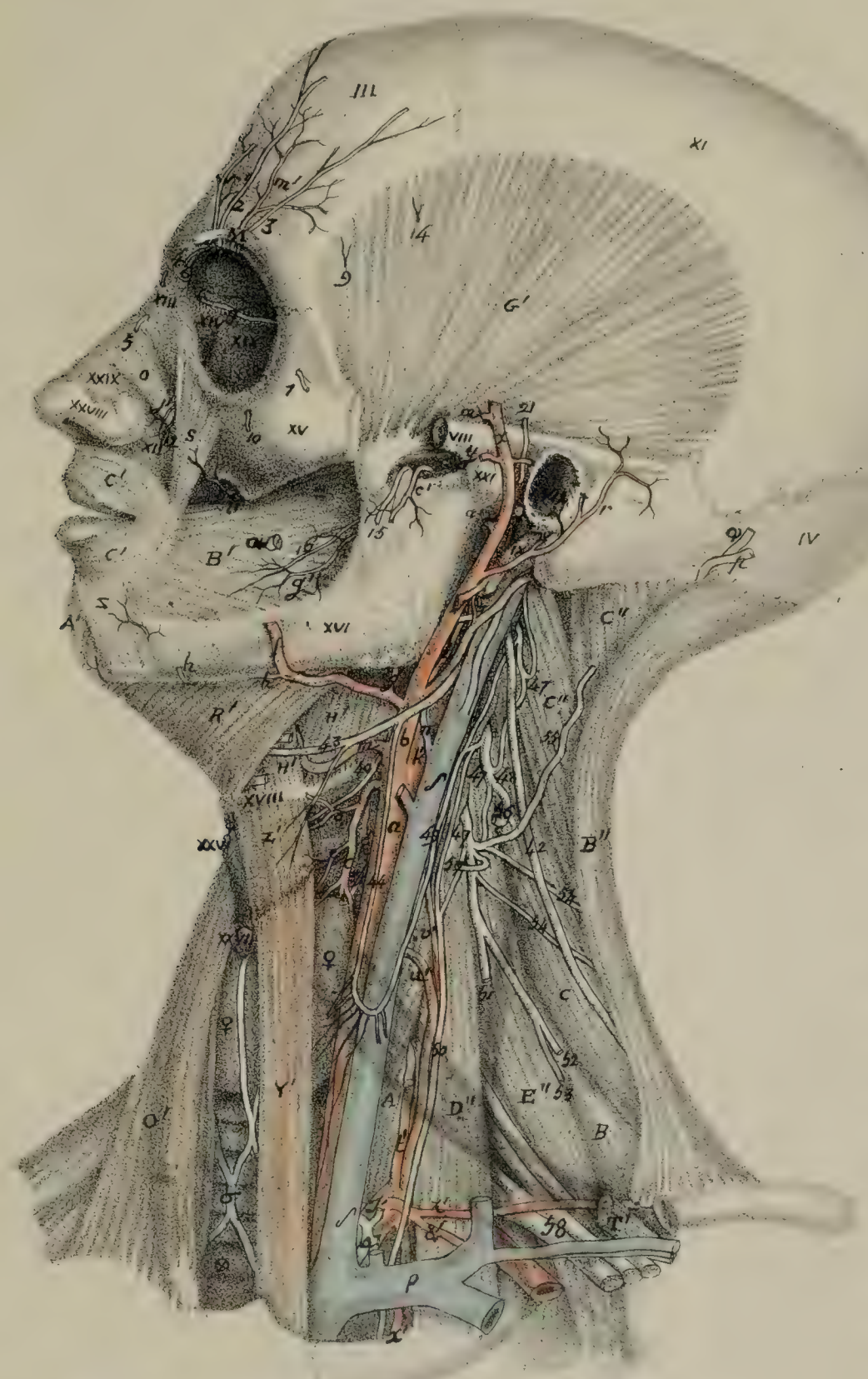

Os

III Frontal
IV Sphénoïde
VII Conduit auditif
IX Apophyse Styloïde
XII Maxillaire Supr
XIII os du nez
XIV Lacrymal
XVIII Hyoïde
XIX Cavité orbitaire
XI Pariétal

XXI Ligament latéral extne
XXVI Cartilage Thyroïde
XXVII – Cricoïde
XXVIII Fibro cartilages du nez
XXIX Cartilages du nez

Nerfs

12 Sous-orbitaire
14 Temporaux profonds
15 Massétérin
16 Buccal
21 Temporal Superficiel
39 Laryngé extne
40 Laryngé intne
42 Spinal
43 Hypoglosse
44 Cervical descendant
47 branches antés des cervicaux
48 Plexus cervical
49 branches descendantes intes
50 Phrénique
51 Sus claviculaires
52 Sus acromiens
53 Sous claviculaires
54 Cervicaux profonds
55 Mastoïdienne
56 Auriculaire
57 Cervical Superficiel
58 Plexus brachial

Muscles

A Long du cou
B Sacro-lombaire
M Sourcilier
O Triangulaire
S Canin
G' Temporal
H' Hyo-glosse
R' Mylo-hyoïdien
T' Omoplat-hyoïdien
Y' Sterno-thyroïdien
Z' Thyro-hyoïdien
Æ' Constricteur infr du pharynx
D" Scalène antr
E" – postr

Artères

a Carotide primitive
b Carotide extne
c Thyroïdienne Supre
d Laryngée
e Cuco-thyroïdienne
g Palatine
h Sous-mentale
in linguale
r Stylo-mastoïdienne
t Pharyngienne infre
œ Temporale moyne
a' Maxillaire intne
c' Massétérine
k' Carotide intne
m' Sourcilière
s' Sous-clavière
t' Vertébrale
u' Thyroïdienne infre
v' Cervicale ascendante
x' Mammaire intne
z' Scapulaire postre
& Scapulaire Supre

Veines

L Jugulaire intne
π Pharyngienne
p Sous-clavière
σ Thyroïdiennes infres

ϱ Ganglions lymphatiques
♀ Corps thyroïde
Ꝛ Trachée artère
Δ Canal thoracique

Les renvois non expliqués ici le sont à la 1ère Couche

IMP. DE SENEFELDER.

Tête et col de profil, 4ème Couche.

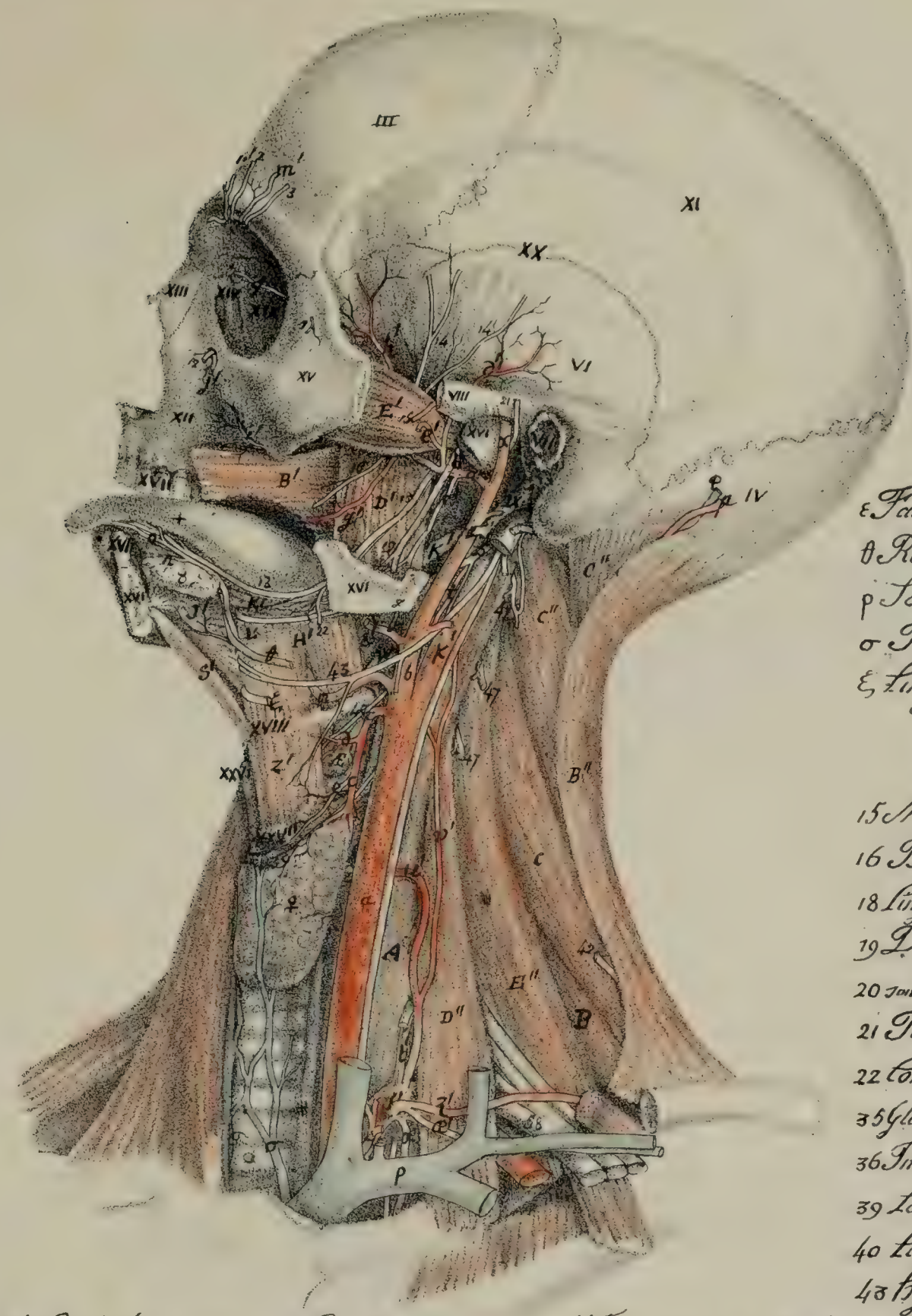

Os

III Frontal
IV Occipital
VI Temporal
VII Conduit auditif
IX Apophyse Styloïde
XI Pariétal
XII Maxillaire sup.r
XIII Os du nez
XIV Lacrymal
XVII Dents
XVIII Os hyoïde
XIX Cavités orbitaires
XX Fosses temporales

XXVI Cartilage Thyroïde
XXVII — Cricoïde

Veines

ε Faciale
θ Ranine
ρ Sous-clavière
σ Thyroïdiennes inf.res
ξ Linguale

Nerfs

15 Mass.ter.n
16 Buccal
18 Lingual
19 Dentaire inf.r
20 Jon.s ram.x Mylo-hyoïdien
21 Temporal superf.l
22 Corde du tympan
35 Glosso-pharyngien
36 Pneumo-gastrique
39 Laryngé ext.re
40 Laryngé int.re
48 Hypo-glosse
47 bis. ans des cervicaux
58 Plexus brachial

Muscles

A Long du cou
B Sacro lombaire
D' Ptérigoïdien int.re
E' Ptérigoïdien ext.re
H' Hyo-glosse
J' Génio-glosse
K' Stylo-glosse
L' Lingual
S' Génio-hyoïdien
Z' Thyro-hyoïdien
Æ' Constricteur inf.r du pharynx

W' Constricteur moyen
&' Constricteur sup.r
D'' Scalène ant.r
E'' Scalène post.r

Artères

a Carotide primitive
b Carotide ext.re
c Thyroïdienne sup.re
d Laryngée

e Crico-thyroïdienne
g Palatine inf.re
m Linguale
n Sublinguale
o Ranine
t Pharyngienne inf.re
a' Maxillaire int.re
b' Méningée moyenne
c' Dentaire inf.re
d' Temporale prof.de post.re
e' Masséterine

h' Temporale prof.de ant.re
K' Carotide int.re
m' Sourcilière
J' Sous clavière
t' Vertébrale
u' Thyroïdienne inf.re
v' Cervicale ascendante
x' Mammaire int.re
z' Scapulaire post.re
& Scapulaire sup.re

♀ Corps thyroïde
ϑ Glande sublinguale
+ Langue
÷ Œsophage
⊗ Trachée
Δ Canal thoracique

Les renvois non expliqués ici le sont à la première couche

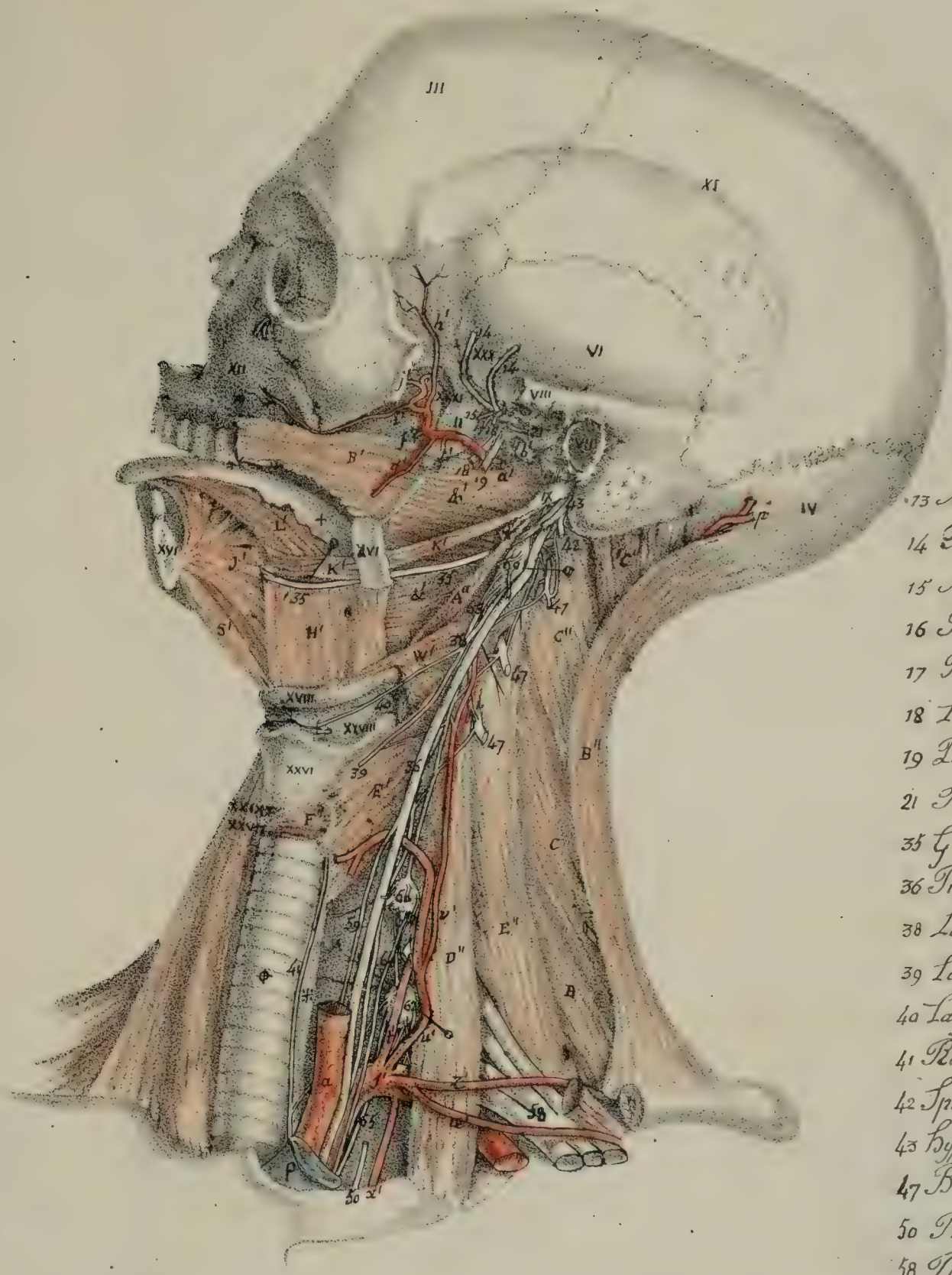

Os

II Apophyse ptérigoïde
III Frontal
IV Occipital
VI Temporal
VII Conduit auditif
VIII Apophyse zygomatique
IX – Styloïde
XI Pariétal
XII Maxillaire sup^r
XVI Maxillaire inf^r
XVIII Hyoïde
XXX Fosse zygomatique
XXXI – Sphéno-maxillaire

XXVI Cartilage thyroïde
XXVII – Cricoïde
XXVIII Memb^ne thyro-hyoïdienne
XXIX – Crico-thyroïdienne

Nerfs

13 Maxillaire inf^r
14 Temporaux profonds
15 Masséterin
16 Buccal
17 Ptérigoïdien
18 Lingual
19 Dentaire inf^r
21 Temporal superficiel
35 Glosso-pharyngien
36 Pneumo-gastrique
38 Laryngé supérieur
39 Laryngé externe
40 Laryngé interne
41 Récurrent
42 Spinal
43 Hypo glosse
47 Branches ant^res des cervicaux
50 Phrénique
58 Plexus brachial
59 Cardiaques du pneumo-gastrique
60 Ganglion cervical sup^r
61 – – moyen
62 – – inf^r
63 Cardiaque sup^r
64 – moyen
65 – inf^r

Muscles

A Long du cou
B Sacro-lombaire
C Angulaire de l'omoplate
B' Buccinateur
H' Hyo-glosse
J' Génio-glosse
K' Stylo-glosse
L' Lingual
Q' Stylo-hyoïdien
S' Génio-hyoïdien
Æ' Constricteur inf^r
W' Constricteur moyen
&' Constricteur sup^r
A'' Stylo-pharyngien
B'' Trapèze
C'' Splénius
D'' Scalène ant^r
E'' Scalène post^r
F'' Crico-thyroïdien

Artères

a Carotide primitive
p Occipitale
a' Maxillaire int^ne
b' Méningée moyenne
f' Ptérigoïdiennes
g' Buccale
h' Temporale prof^de ant^re
i' alvéolaire
j' Sous-orbitaire
l' Sous-clavière
t' Vertébrale
u' Thyroïdienne inf^re
v' Cervicale ascendante
x' Mammaire int^ne
z' Scapulaire post^re
œ' Scapulaire sup^re

Veines

p Sous-clavière

+ Langue
Æ Œsophage
⊗ Trachée-artère

IMP. ET STAEDTLER

Fig 1 2 3 Pharynx vu par derrière 1re 2me 3me Couche
Fig 4 Pharynx incisé pour voir le larynx, la langue &c

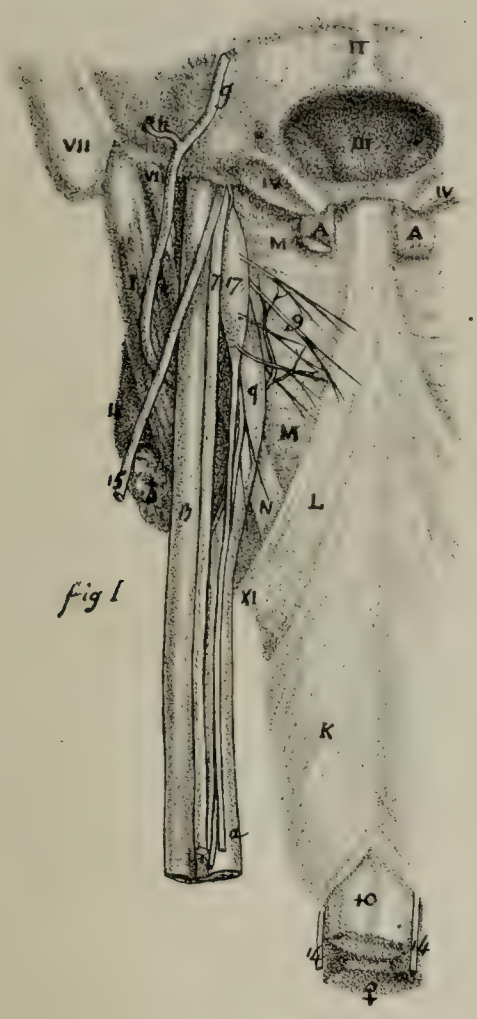

fig 1

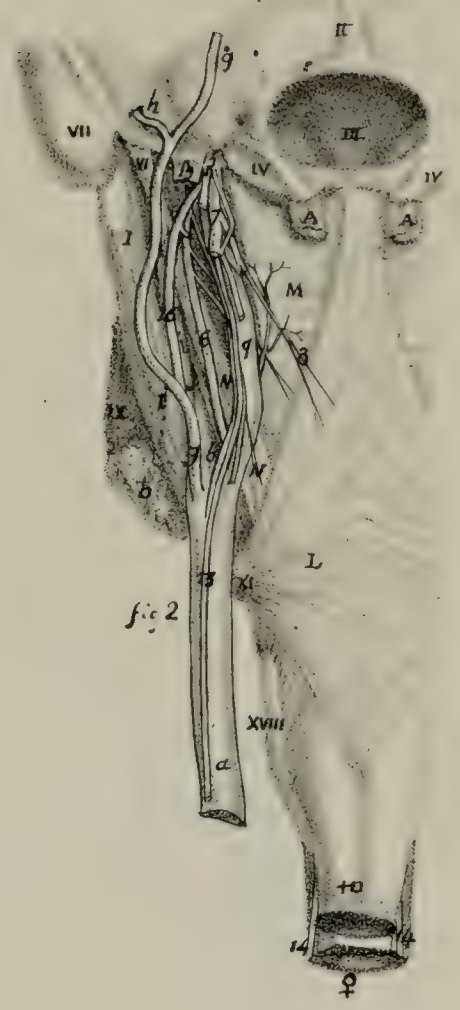

fig 2

Os

II Occipital
III Trou occipital
IV Condyles de l'occipital
VI Apophyse Styloïde
VII – Mastoïde
VIII – Ptérigoïde
IX Maxillaire inf^re
XI Hyoïde

XV Fosses nasales
XVI Ligament latéral int^ne
XVII – Stylo-maxillaire
XVIII Cartilage Thyroïde
XIX – Cricoïde
XX – Arythénoïde
XXI Epiglotte

f Linguale
g Occipitale
h Mastoïdienne post^re
i Pharyngienne inf^re
K Rameau pharyngien
l – ménygé
m Maxillaire int^ne
n Ménygée moyenne
o Dentaire inf^re
q Carotide Int^ne

Nerfs

2 Lingual
3 Corde du tympan
4 Dentaire inf^re
5 Mylo-hyoïdien
6 Glosso-pharyngien
7 Pneumo-gastrique
8 Pharyngien
9 Plexus pharyngien
10 Larygné Sup^r
11 Larygné ext^ne
12 Larygné int^ne
13 Cardiaque
14 Récurrent
15 Spinal
16 Hypoglosse
17 Ganglion cervical Sup^r

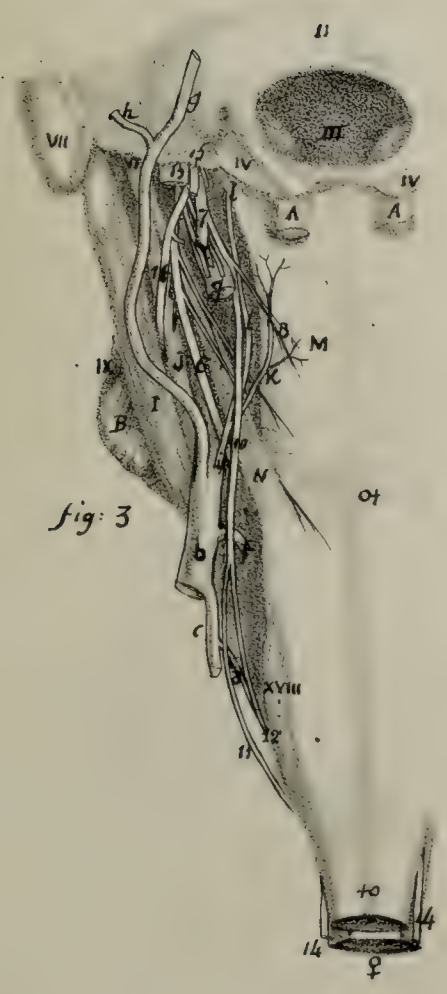

fig 3

Muscles

A Gd Droit ant de la tête
B Ptérigoïdien int^ne
D Péristaphylin int^ne
E Péristaphylin ext^ne
F Palato-Staphylin
G Pharyngo-Staphylin
H Glosso-Staphylin
I Digastrique
J Stylo-hyoïdien
K Constricteur inf^r du pharynx
L Constricteur moyen
M Constricteur Sup^r
N Stylo-pharyngien

Veine

B Jugulaire int^ne

Artères

a Carotide primitive
b Carotide externe
c Thyroïdienne Sup^re
d Laryngée

+ Langue
ō Glande sous-maxillaire
ǫ Trachée-artère
Ot Pharynx
+0 Œsophage

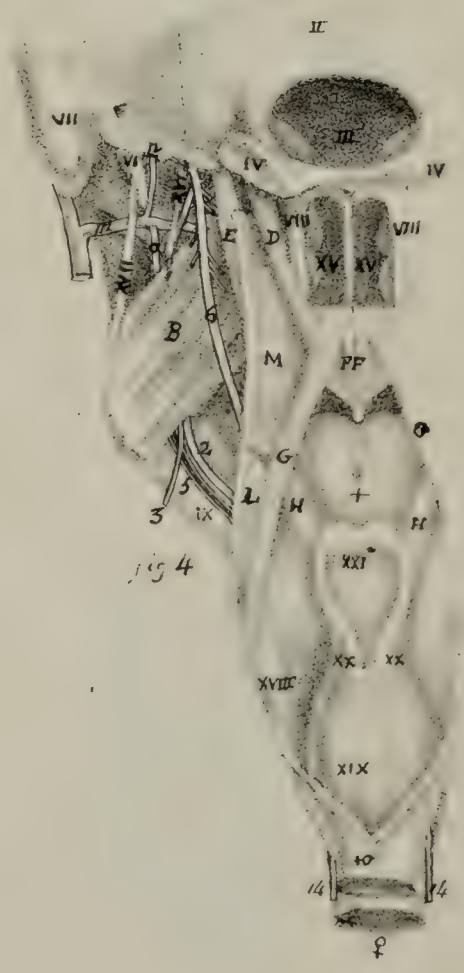

fig 4

IMP. LE MAIRE

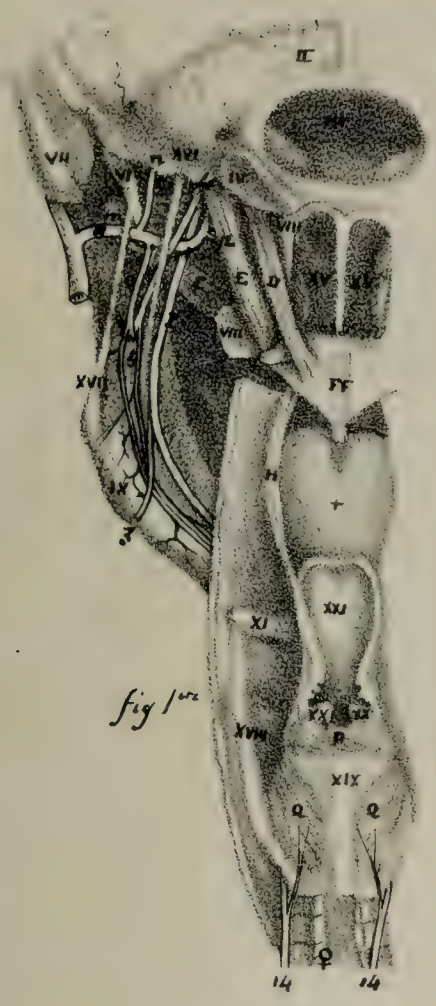

fig 1re

Fig 1re Isthme du gosier larynx de vu de en arrière sans muqueuse
Fig 2 Larynx de profil avec ses muscles
Fig 3 – par dessus
Fig 4 – de profil sans muscles
Fig 5 – l'aile gauche du cartilage thyroïde enlevée
Fig 6 moitié droite du Larynx fendu
Fig 7 id sans membrane muqueuse

Os

II Occipital
III Trou occipital
IV Condyles de l'occipital
VI Apophyse styloïde
VII – Mastoïde
VIII – Ptérigoïde
IX Maxillaire inf^re
XI Hyoïde

XV Fosses nasales
XVI Ligament latéral int^ne
XVII – Stylo-maxillaire
XVIII Cartilage Thyroïde
XIX – Cricoïde
XX – Arythénoïde
XXI Epiglotte
XXII ligament thyro-arythénoïdien
XXIII Membrane hyo-thyroïdienne
XXIV – crico-thyroïdienne
XXV Ligament sup^re de la glotte

S Thyro-arythénoïdien
T Crico-thyroïdien
U Thyro-hyoïdien

Artères

d Laryngée
e Crico-thyroïdienne
m Maxillaire int^ne
n Ményngée moyenne
o Dentaire inf^re
p Ptérigoïdiennes

Nerfs

2 Lingual
3 Corde du tympan
4 Dentaire inf^re
5 Mylo-hyoïdien
11 Laryngé externe
12 Laryngé int^ne
14 Recurrents

fig 2re

fig 3re

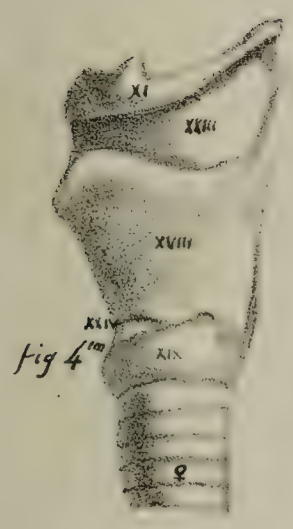

fig 4tm

fig 5e

Muscles

C Ptérigoïdien externe
D Péristaphylin interne
E Péristaphylin externe
F Palato-Staphylin
H Glosso-Staphylin
K Constricteur inf^r du pharynx
L Constricteur moyen
P Arythénoïdien
Q Crico arythénoïdien post^r
R Crico arythénoïdien latéral

+ Langue
♀ Trachée-artère
o Oesophage
δ Ventricules du larynx
⊕ Cordes vocales
♉ Glande epiglottique
♀ – Arythenoïde
♀ Glotte

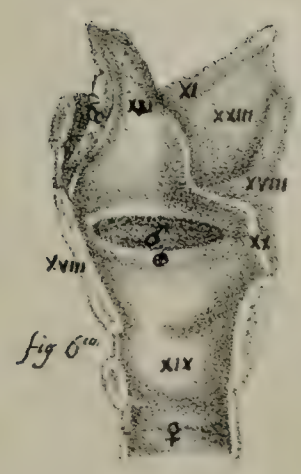

fig 6tm

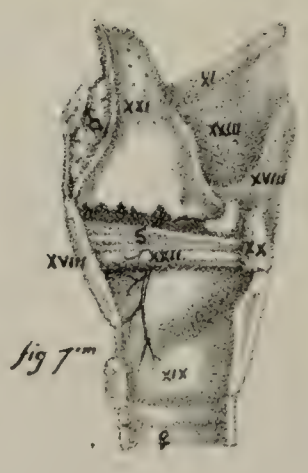

fig 7tm

IMP. DE SENEFELDER.

Partie antérieure de la poitrine du bas ventre et du bras, 1ère Couche

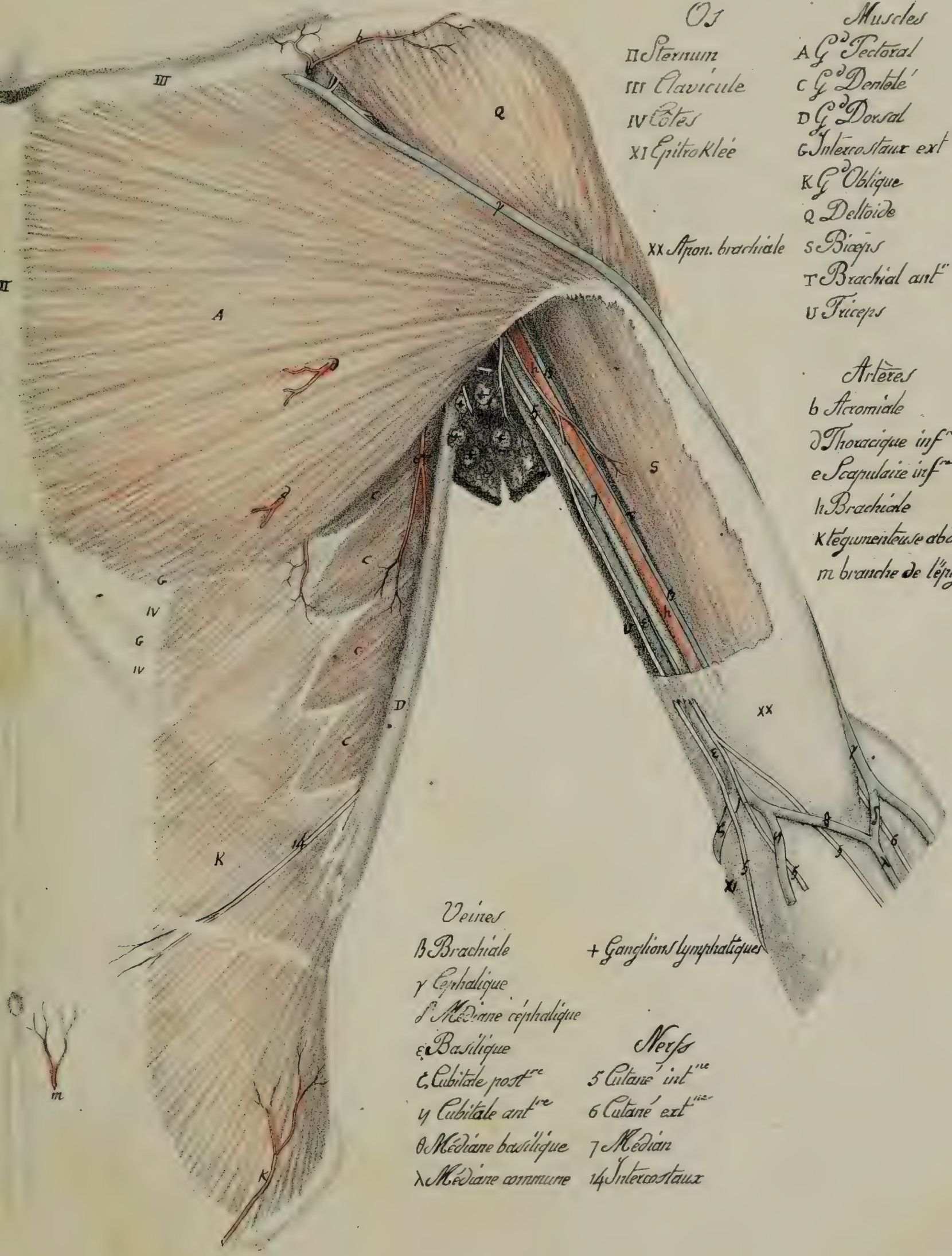

Os

II Sternum
III Clavicule
IV Côtes
XI Cartilagée

XX Apon. brachiale

Muscles

A G^d Pectoral
C G^d Dentelé
D G^d Dorsal
G Intercostaux ext^rs
K G^d Oblique
Q Deltoide
S Biceps
T Brachial ant^r
U Triceps

Artères

b Acromiale
d Thoracique inf^re
e Scapulaire inf^re
h Brachiale
k tegumenteuse abdominale
m branche de l'épigastrique

Veines

β Brachiale
γ Cephalique
δ Médiane cephalique
ε Basilique
ζ Cubitale post^re
η Cubitale ant^re
θ Médiane basilique
λ Médiane commune

+ Ganglions lymphatiques

Nerfs

5 Cutané int^ne
6 Cutané ext^ne
7 Médian
14 Intercostaux

IMP. DE SENEFELDER

Poitrine Abdomen et Bras vus par la partie antérieure 2ème Couche

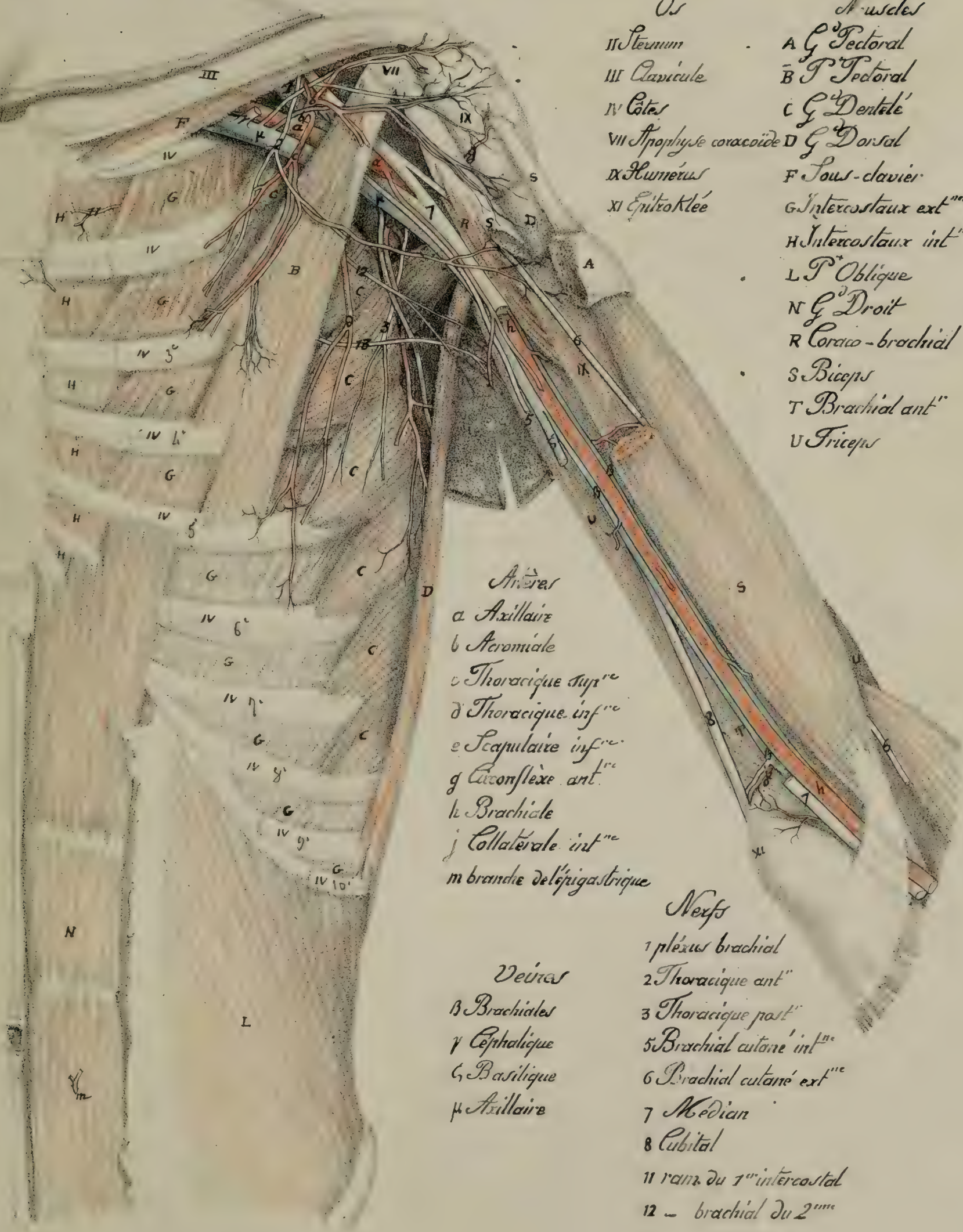

Os	Muscles
II Sternum	A G^d Pectoral
III Clavicule	B P^t Pectoral
IV Côtes	C G^d Dentelé
VII Apophyse coracoïde	D G^d Dorsal
IX Humérus	F Sous-clavier
XI Epitrochlée	G Intercostaux ext^res
	H Intercostaux int^res
	L P^t Oblique
	N G^d Droit
	R Coraco-brachial
	S Biceps
	T Brachial ant^r
	U Triceps

Artères

a Axillaire
b Acromiale
c Thoracique sup^re
d Thoracique inf^re
e Scapulaire inf^re
g Circonflexe ant^re
h Brachiale
j Collatérale int^re
m branche de l'épigastrique

Veines

β Brachiales
γ Céphalique
ζ Basilique
μ Axillaire

Nerfs

1 plexus brachial
2 Thoracique ant^r
3 Thoracique post^r
5 Brachial cutané int^ne
6 Brachial cutané ext^re
7 Médian
8 Cubital
11 ram. du 1er intercostal
12 — brachial du 2ème
13 — — du 3ème

IMP. DE SIMPELBLD.

Poitrine Abdomen et Bras vus par la partie antérieure 3ème Couche

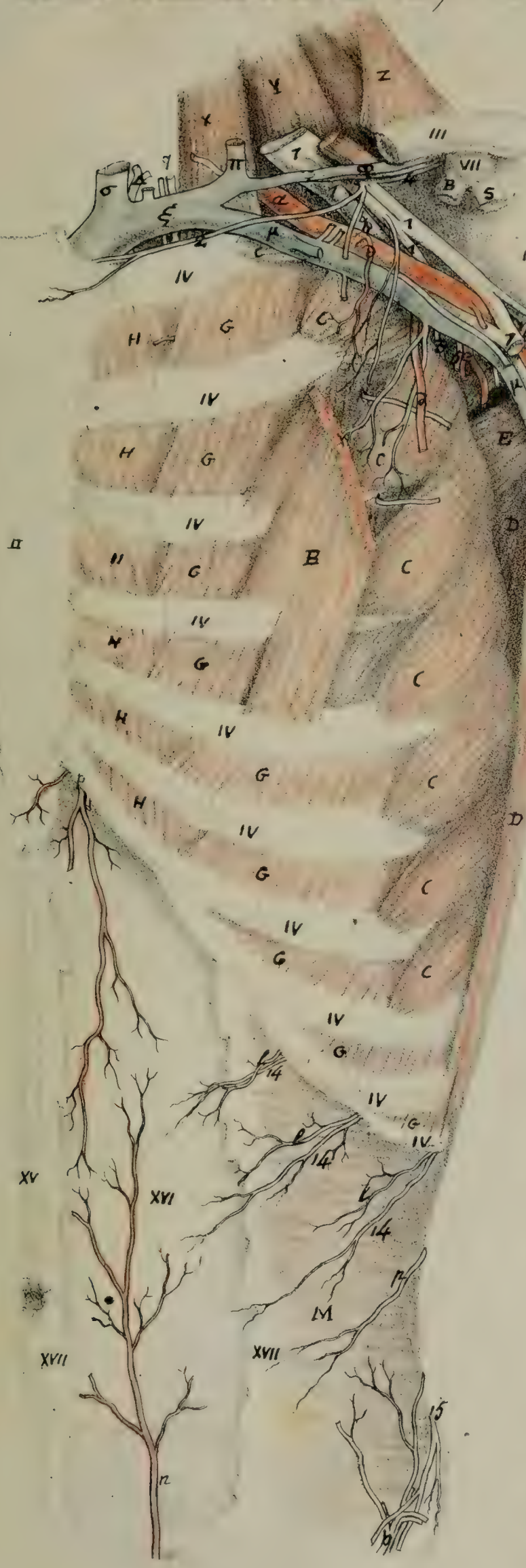

Os

II Sternum
III Clavicule
IV Côtes
VI Acromion
VII apophyse coracoïde
IX Humérus
XI Xiphoïde
XV Ligne blanche
XVI Feuillet profond de l'aponévrose abdom.le
XVII Son feuillet superf.l

Muscles

B Pectoral
C G.d Dentelé
D G.d Dorsal
E G.d Rond
G Inter-costaux ext.nes
H Intercostaux int.nes
M Transverse
S Biceps
T Brachial ant.r
U Triceps
X Scalène ant.r
Y Scalène post.r
Z Trapèze

Artères

a Axillaire
b Acromiale
d Thoracique inf.re
e Scapulaire inf.re
f Circonflexe post.re
g Circonflexe ant.re
h Brachiale
i humérale profonde
j Collatérale int.re
l Intercostales inf.res
n Epigastrique
o Iliaque ant.re
p 1.re Lombaire
q Mammaire int.ne

Veines

B Brachiales
ε Basilique
μ Axillaire
ξ Sousclavière
π Jugulaire ext.ne
σ Jugulaire int.ne
Φ S.s-scapulaire

Nerfs

1 plexus brachial
2 Thoracique ant.r
3 Thoracique post.r
4 Sus-scapulaire
5 Sous-scapulaire
6 Brachial cutané ext.ne = Musculo cutané
7 Médian
8 Cubital
9 Radial
10 Axillaire
14 Intercostaux
15 Ilio-scrotal

Δ Canal thoracique

IMP. DE SENEFELDER.

Partie postérieure du col du tronc et du bras 1.re Couche

Os

II Occipital
IV Apophyses épineuses des vertèbres
IX 7.me Vertèbre cervicale
XII Clavicule
XIII Omoplate
XVI Epine de l'omoplate
XIX Olécrane

Artères

a Occipitale

Veines

β Occipitale
γ Cubitale post.re

Nerfs

XXV Aponévrose Brachiale
XXVI — du Sous-épineux
1 Spinal
8 Brachial cutané ext.re

Muscles

P G.d Dorsal
Q Occipital
V Trapèze
X Rhomboïde
D' Sterno-mastoïdien
K' p.t Rond
L' G.d Rond
N' Deltoïde

+ Oreille

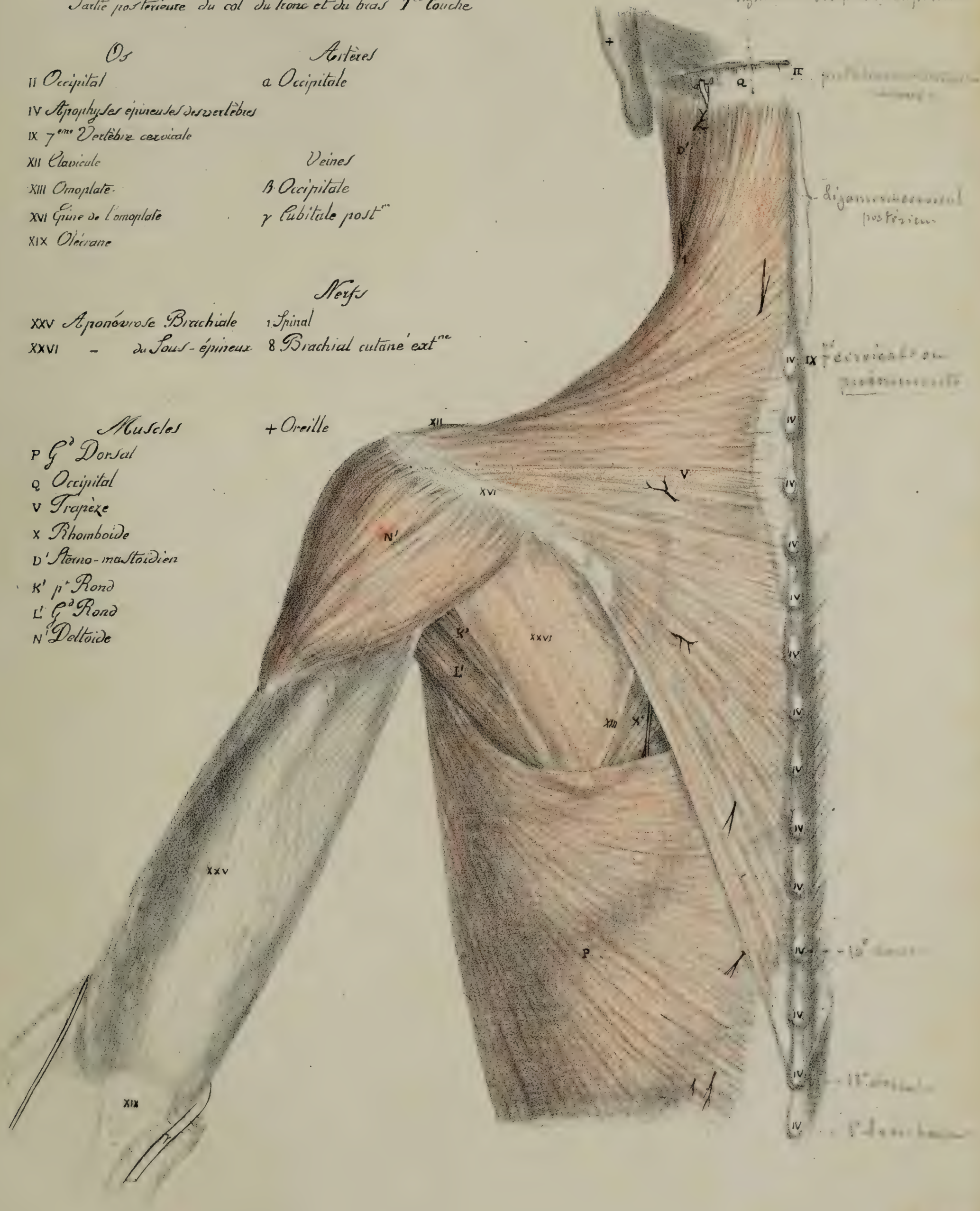

IMP. DE SIMELTIAS.

Partie postérieure du col du tronc et du bras. 2ème Couche

Os

II Occipital
IV Apoph.s épineuses des vertebres
VI Apoph.s transverses des vertebres
IX 7ème Vertebre cervicale
XI côtes
XII Clavicules
XIII Omoplate
XIV Acromion
XV Apophyse coracoïde
XVI Epine de l'Omoplate
XVII Humérus
XIX Olécrane

H' Sus-épineux
I' Sous-épineux
K' P.t Rond
L' G.d Rond
N' Deltoïde
O' Brachial ant.r
P' Triceps

Artères

a Occipitale
c Scapulaire post.re
6 Cervicale superficielle
k Circonflexe post.re
l Humerale profonde
m Collatérale int.e
n Récurrente radiale post.re
o Recurrente cubitale post.re
p Branches dorsales des intercostales

Muscles

C Transversaire-épineux
D Long Dorsal
E Sacro-lombaire
F Transversaire
H G.d Dentelé
I Angulaire de l'Omoplate
K Intercostaux externes
O P.t Dentelé post.r et inf.r
X Rhomboïde
Y Splénius
Z G.d Compiléxus
D' Sterno-mastoïdien
F' P.t Oblique

Nerfs

1 Spinal
5 Branches post.res des cervicaux
9 Cubital
11 Axillaire
12 Branches post.res dorsaux

IMP. DE SENEFELDER.

Partie postérieure du col, du tronc et du bras, 3ème Couche.

Os

II Occipital
III Apophyse mastoïde
IV Apo. épineuses des vertèbres
IX 7ème vertèbre cervicale
XI Côtes
XII Clavicule
XIII Omoplate
XIV Acromion
XV Apophyse coracoïde
XVI Epine de l'omoplate
XVII Humérus
XIX Electrane

XXVII Lig. coracoïdien
XXVIII Lig. cervical postr

Muscles

C Transversaires épineux
D Long dorsal
E Sacro-lombaire
F Transversaire
H Gd Dentelé
K Intercostaux ext

N Pt Dentelé postr et supr
Z Gd Complexus
A' Pt Complexus
C' Scalène postr
F' Pt Oblique
L' Gd Rond
O' Brachial antr
P' Triceps
Q' Gd Supinateur
R' 1er Radial extne

Artères

a Occipitale
c Scapulaire postre
d Cervicale superficielle
e Scapulaire supre
f Cervicale profonde
i branche sup de la Scapulaire infre
K Circonflexe postre
l humérale profonde
p br. dorsales des intercostales

Nerfs

5 br. postes des cervicaux
6 sus-Scapulaire
9 Cubital
10 Radial
11 Axillaire
12 br. postes des dorsaux

IMP. DE SENEFELDER.

Partie post^re du col, du tronc, de l'épaule, 4ème Couche

Os	Muscles
II Occipital	C Transversaire épineux
III Apophyse mastoïde	D Long Dorsal
IV Apophyses épineuses	E Sacro-lombaire
IX 7ème vertèbre cervicale	F Transversaire
XI Côtes	Z G^d Complexus
XII Clavicule	A' P^t Complexus
XIII Omoplate	F' P^t Oblique
XIV Acromion	L' G^d Rond
XVII Humérus	M' Sous-scapulaire

XXVII Ligament coracoïde
XXVIII _ cervical post^r
XXIX _ Sus-épineux

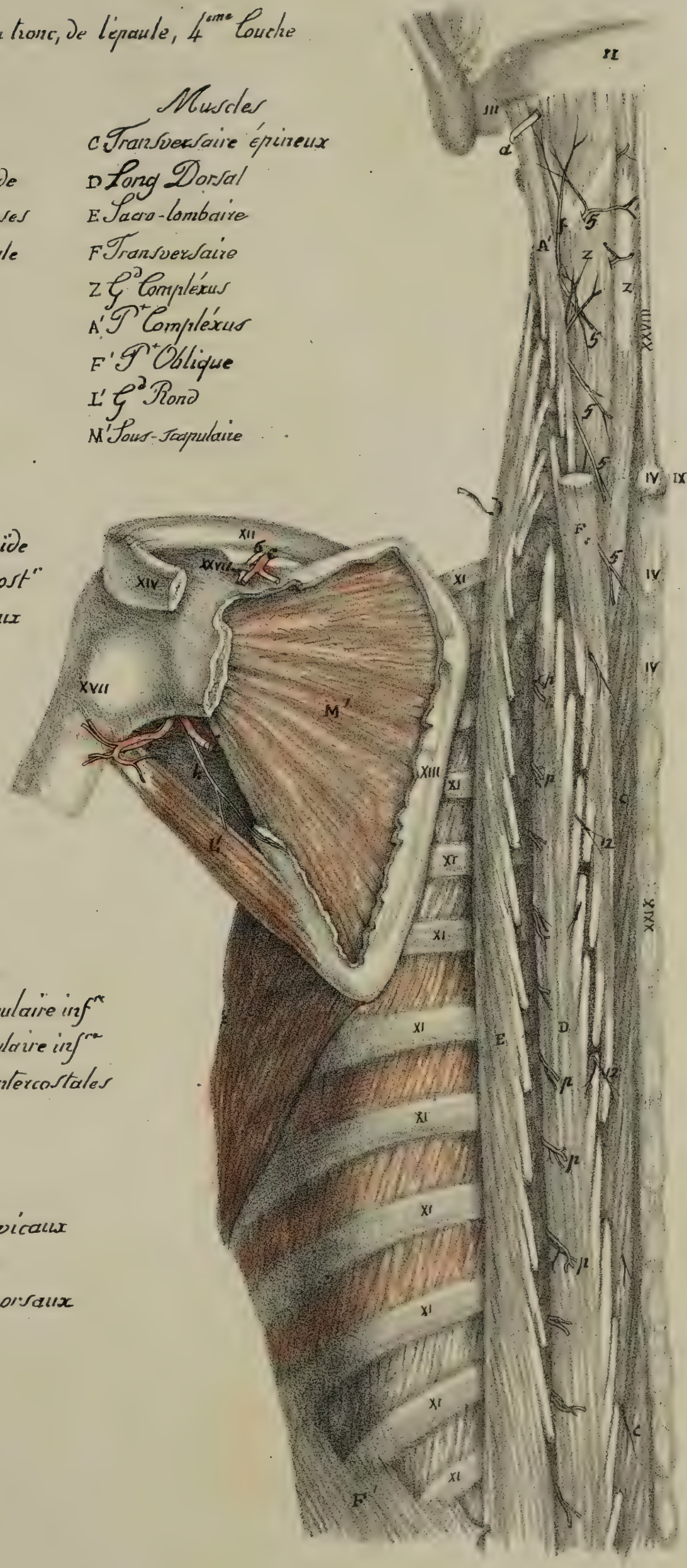

Artères
a Occipitale
e Scapulaire Sup^r
f Cervicale profonde
h Bra. inf^re de la Scapulaire inf^re
i Bra. sup^re de la Scapulaire inf^re
p Bra. dorsales des intercostales

Nerfs
5 Bra. post^s des cervicaux
6 Sus-Scapulaire
12 Bra. post^s des dorsaux

IMP. DE SEMPELLIN.

Partie postérieure du col du dos et de l'épaule. 5ème Couche

Os

II Occipital
III Apophyse mastoide
IV Apophyses epineuses des vertèbres
VI Apophyses transverses des vertèbres
IX 7ème Vertèbre cervicale
XI Côtes
XII Clavicule
XIII Omoplate
XIV Acromion
XVII Humerus

Nerfs

5 Bra. post.s des Cervicaux
6 Sus-Scapulaire
7 Sous-Scapulaires
12 Bras. post.s des dorsaux
14 Plexus brachial

XXVII Ligament coracoide
XXVIII — Cervical post.r
XXIX — Sur-epineux
XXXI — Costo-transversaire post.r

Muscles

C Transversaire epineux
H G.d Dentelé
K Intercostaux externes
M Sur-costaux
Z G.d Complexus
G.l Transverse
S.t G.d Pectoral
T T Pectoral

Artères

f Cervicale profonde
p Bra. Dorsaux des intercostales

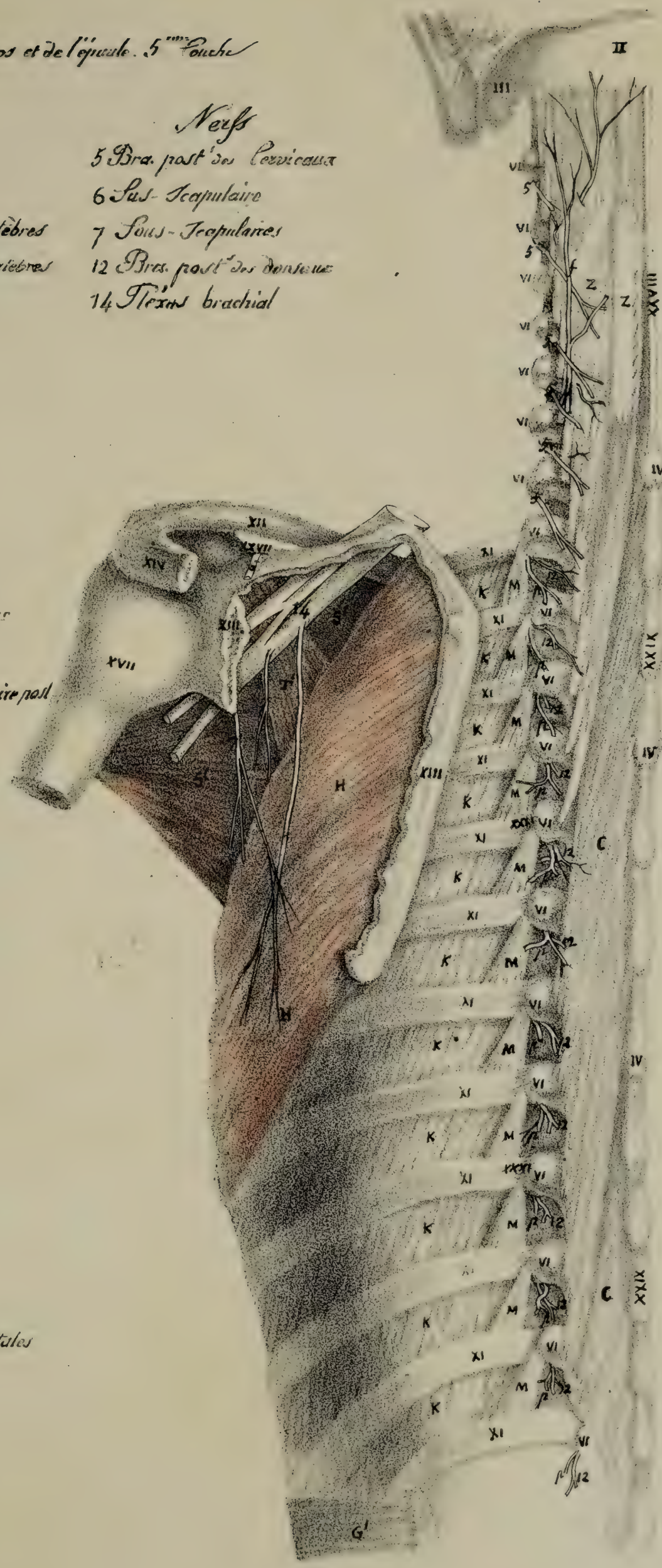

IMP. PT SEATTLE

Partie post.re du col et du tronc 6.me Coupe

Os

II Occipital
III Apophyse mastoïde
IV Apophyses épineuses des vertèbres
VI – transverses
VII Atlas
VIII Axis
IX 7.eme Vertèbre cervicale
XI Côtes

+ Oreille
* Plevre

XXX Ligament inter-épineux
XXXI – costo-transversaire post.r
XXXII – costo-transversaire inf.r

Muscles

A Inter-épineux cervicaux
B Inter-épineux dorso-lombaires
G Inter-transversaires du cou
K Intercostaux externes
L Intercostaux internes
R G.d Droit post.r de la tête
S P.t Droit post.r de la tête
T G.d Oblique de la tête
U P.t Oblique de la tête
W Droit latéral de la tête
G' Transverse

Artères

b Vertébrale
p Br. dorsale des intercostales
q Intercostale
r Son rameau sup.r
s Son rameau inf.r

Nerfs

4 Br. post.re du sous-occipital
5 Br. post.re des cervicaux
13 Intercostal

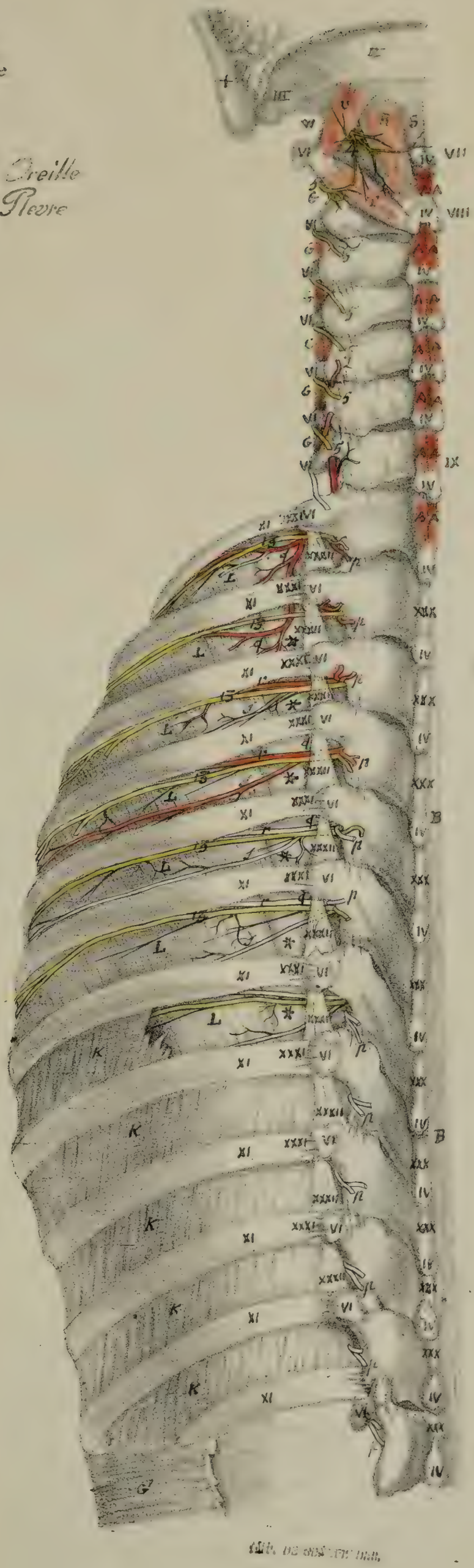

Aponévroses de l'avant-bras et de la main

Fig 1re vues par devant

Fig 2 vues par derrière

Muscles

X T+ Abducteur du Pouce

Y Adducteur du pt Doigt

Z Court-Flechisseur du pt Doigt

W T+ Flechisseur du Pouce

Æ Palmaire Cutané

III Olécrane

IV Epitrochlée

Artères

K Cubitale

Veines

B Cephalique du Pouce

γ Radiale Superficielle

ſ Médiane Cephalique

ε Cephalique

Ɛ Basilique

ψ Salvatelle

θ Cubitale Postre

λ Cubitale Antre

μ Médiane Basilique

ξ Médiane commune

π Veine profonde

Nerfs

1 Brachial Cutané Intre

2 Brachial cutané extre

5 Palmaire cutané

6 Cubital

7 sa branche palmaire

8 sa branche dorsale

10 Branche antre du radial

12 Rameau du radial

fig 1re

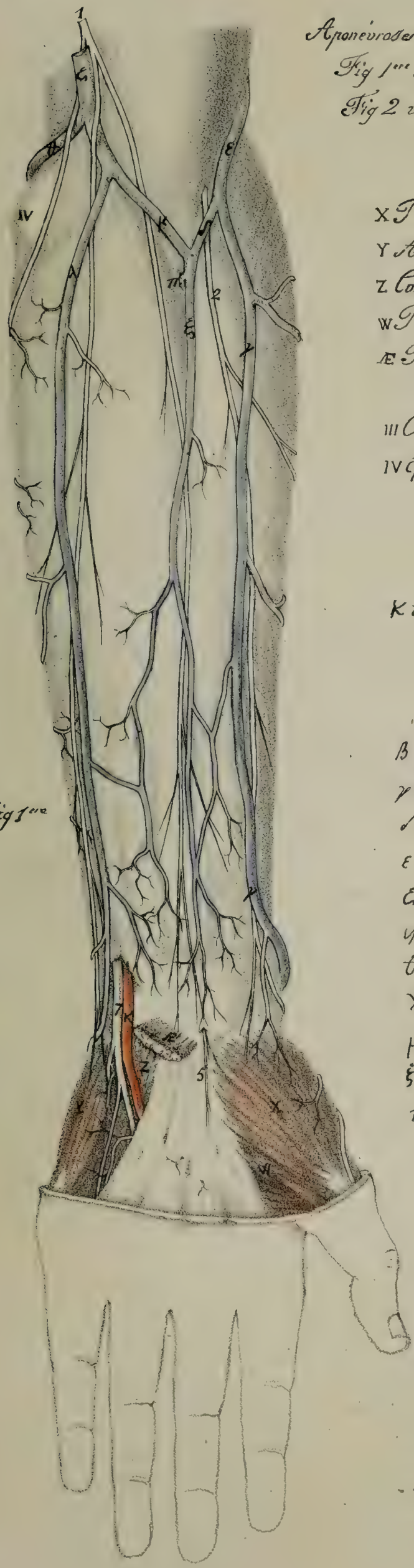

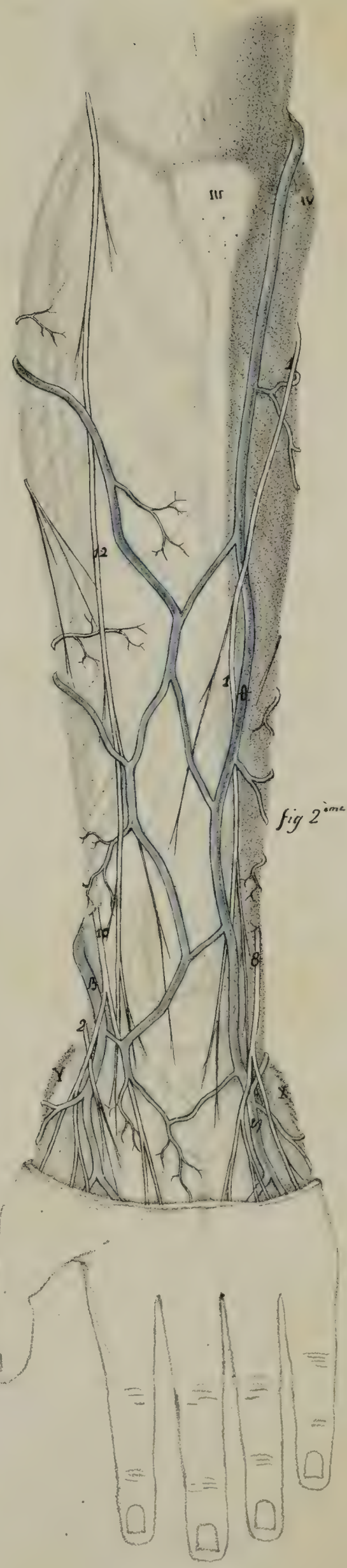

fig 2me

2ème Couche



Avant-bras vu antérieurement

3ème Couche

Muscles

A G.d Pronateur
B G.d Palmaire
C P.t Palmaire
D Cubital Ant.r
E Fléchisseur Sup.l
G G.d Flechisseur du Pouce
M G.d Abducteur du Pouce
Q G.d Supinateur
R P.t Supinateur
S 1.er Radial
U Biceps
V Brachial Ant.r
X P.t Abducteur du Pouce
Y Adducteur du P.t Doigt
Z Court Fléchisseur du p.t Doigt
Æ Palmaire cutané

IV Epitrochlée
VIII Apophyse coronoïde
XI Radius
XV 2.ème Os du metacarpe
XIX os Pisiforme

Arteres

a Brachiale
c Collatérale int.ne
d Radiale
e Récurrente radiale ant.re
f Radio-palmaire
k Cubitale
l Récurrente Cubitale Ant.r
m Récurrente Cubitale post.re

Nerfs

3 Médian
5 Palmaire cutané
6 Cubital
7 sa Branche palmaire
9 Radial
10 sa Branche ant.re
11 sa Branche post.re

IMP. DE SIMPTTDER.

4me Couche

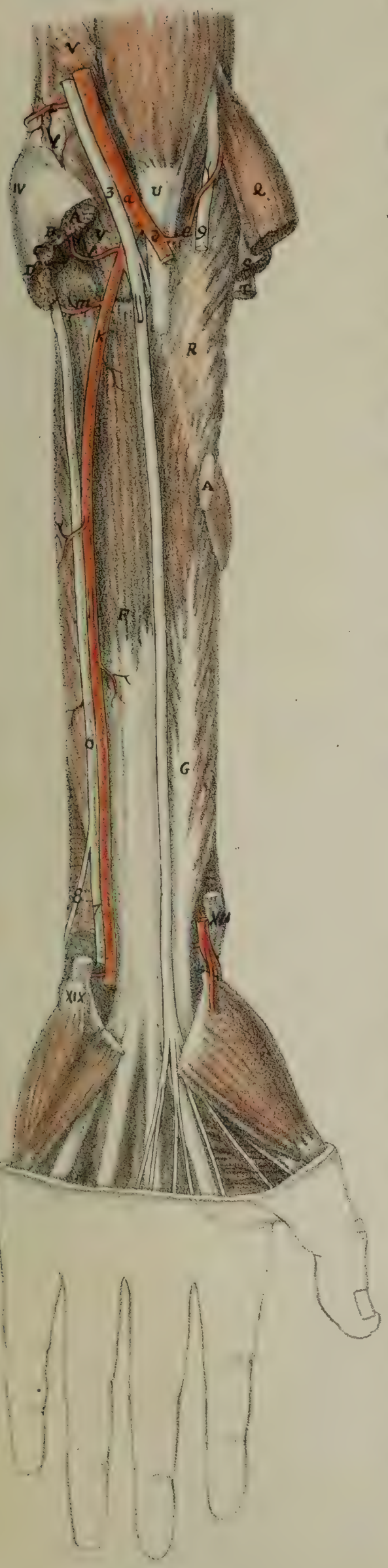

Avant-bras vu antérieurement

Muscles

A Gd Pronateur
B G. Palmaire
C Pt Palmaire
D Cubital Ant.r
F Fléchisseur profond
G Gd Fléchisseur du pouce
H Carré Pronateur
Q Gd Supinateur
R Pt Supinateur
S 1.er Radial
T 2.me Radial
U Biceps
V Brachial ant.r

IV Epitrochlée
VII Cubitus
XI Radius
XIX os Pisiforme
XX Ligament Interosseux

Artères

a Brachiale
c Collatérale Int.me
d Radiale
e Récurrente Radiale Ant.re
K Cubitale
l Récurrente Cubitale Ant.re
m Recurrente Cubitale post.re
o Interosseuse ant.re

Nerfs

3 Médian
4 Interosseux
6 Cubital
7 sa Branche Palmaire
8 sa Branche Dorsale
9 Radial

5me Couche.

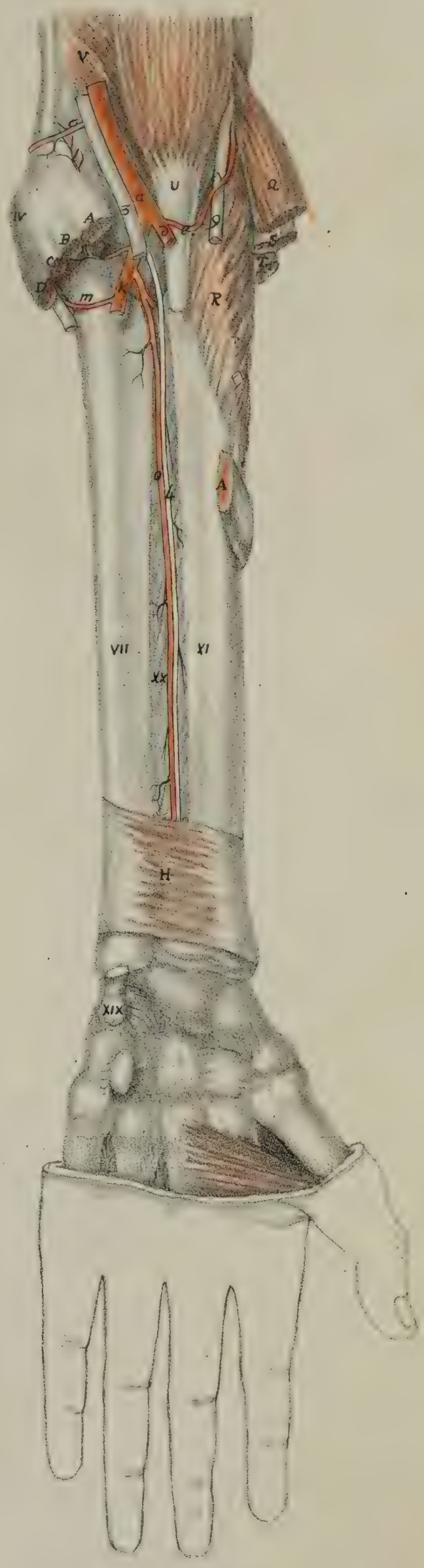

IMP. DE SENEFELDER.

1re Couche

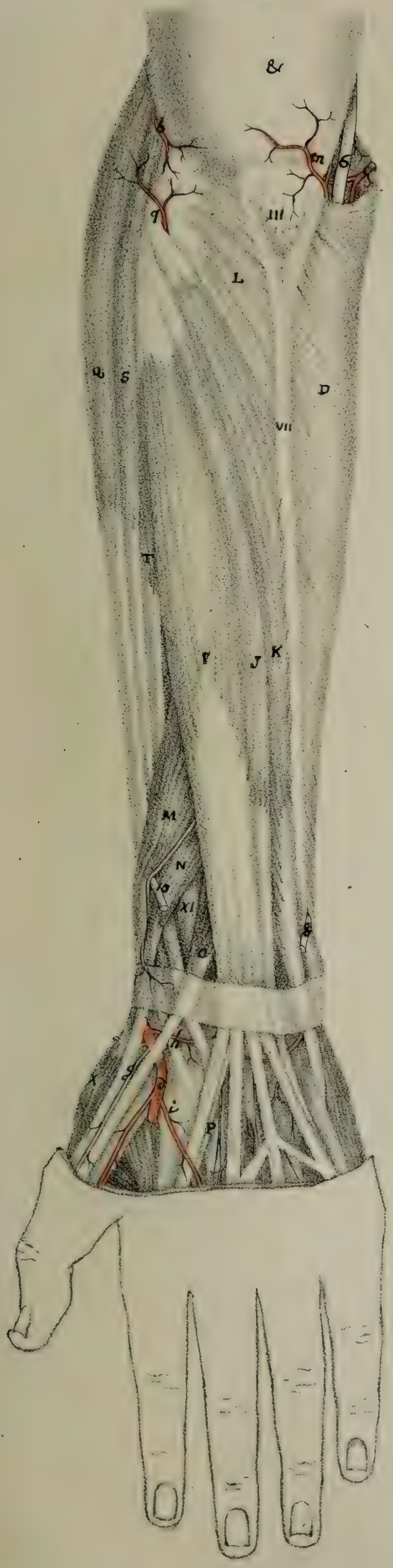

Avant bras vu par la partie postre

Muscles

D Cubital Antr
I Extenseur commun des Doigts
J Extenseur propre du Pr Doigt
K Cubital postr
L Anconé
M Gd Abducteur du Pouce
N Pt Extenseur du Pouce
O Gd Extenseur du Pouce
P Extenseur propre de l'indicateur
Q Gd Supinateur
R Pt Supinateur
S 1er Radial
T 2eme Radial
X Pt Abducteur du pouce
& Triceps

III Olécrane
VII Cubitus
XI Radius
XX Ligament interosseux

Artères

b Humérale profonde
c Collatérale interne
d Radiale
g Dorsale du pouce
h Dorsale du Carpe
i Dorsale du métacarpe
m Récurrente Cubitale postre
n Interosseuse postre
q Récurrente Radiale postre

Nerfs

4 Interosseux
6 Cubital
8 sa Branche dorsale
10 Br. antre du Radial
11 Br. postre du Radial

2eme Couche

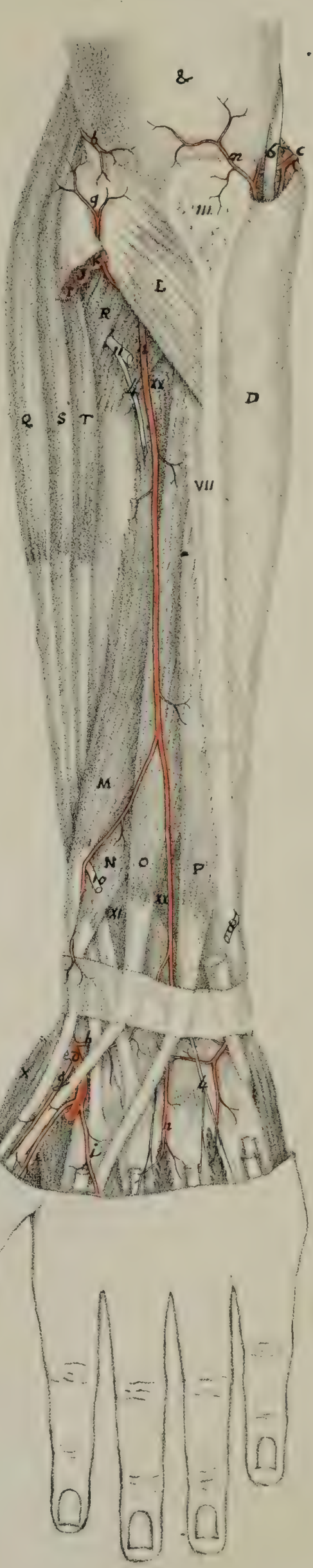

IMP. DE SENEFELDER

Fig 1ère Avant-bras vu par sa partie post.re 3ème Couche
2ème id. vu par sa partie ext.re

Fig 2ème

Os

III Olécrane
VII Cubitus
XI Radius

XX Ligament interosseux

Muscles

D Cubital ant.r
I Extenseur Commun des Doigts
J Extenseur propre du 5.e doigt
K Cubital post.r
L Anconé
M G.d abducteur du pouce
N P.t Extenseur du pouce
O G.d Extenseur du pouce
P Extenseur propre de l'indicateur
Q G.d Supinateur
R P.t Supinateur
S 1.er Radial
T 2ème Radial

Artères

b Humérale profonde
c Collatérale int.re
d Radiale
g Dorsale du pouce
h Dorsale du carpe
i Dorsale du métacarpe
m Récurrente Cubitale post.re
o Interosseuse ant.re
p Interosseuse post.re
q Récurrente radiale post.re

Nerfs

4 Interosseux
6 Cubital
8 Sa branche dorsale
11 Branche post.re du radial
12 Rameau du radial

IMP. DE SENEFELDER.

Paume de la main, 1.re et 2.me Couche

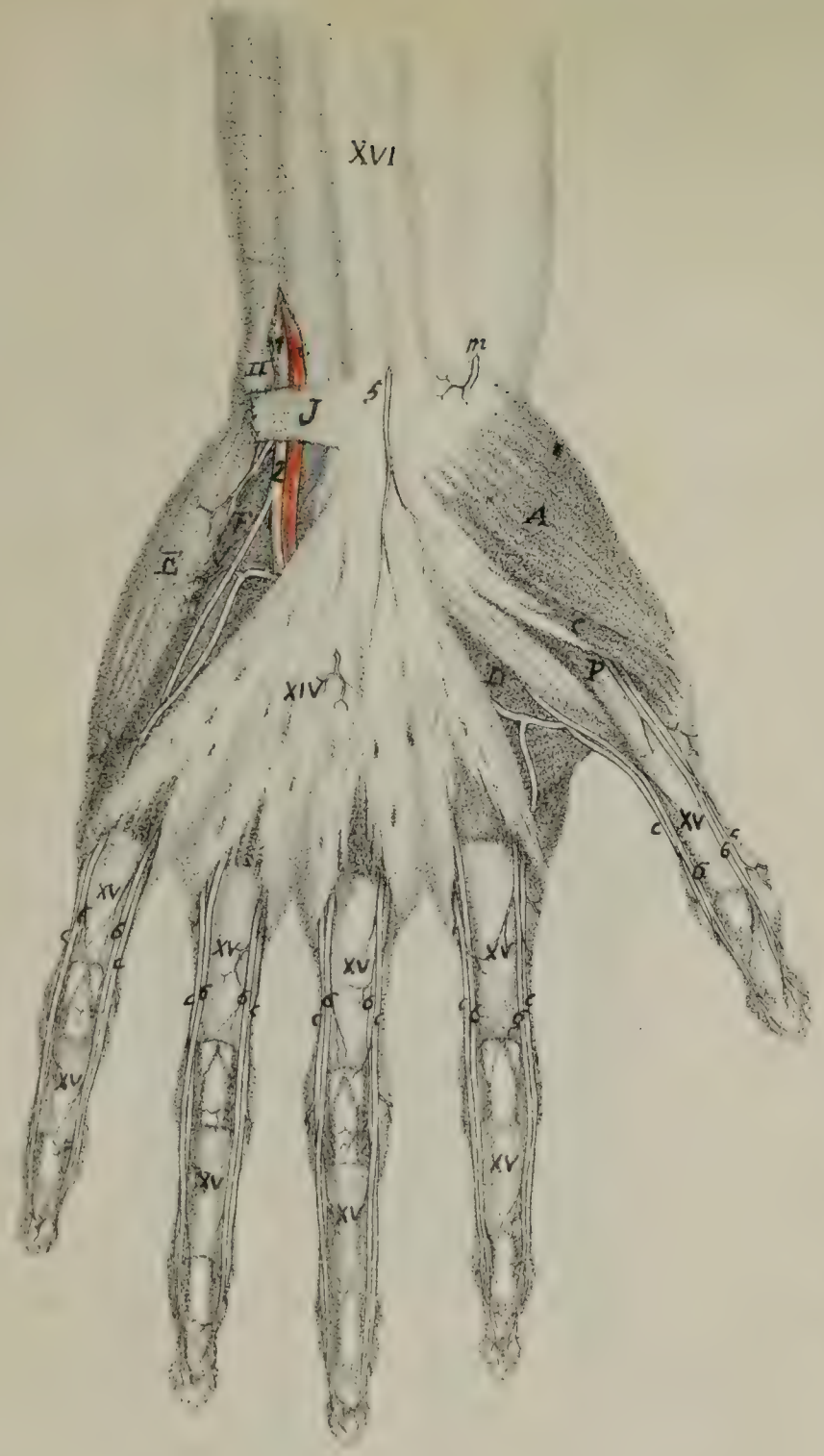

Os

II Tibiforme
IV Radius
XIV Aponévrose palmaire
XV Gaines des tendons
XVI Aponévrose anti-brachiale
XVII Lig.t annulaire ant.r

Artères

a Cubitale
c Collatérales des doigts
d Arcade palmaire Sup.re
g Radiale
m Radio-palmaire

Nerfs

1 Cubital
2 Son rameau Superficiel
3 - - profond
4 Médian
5 Palmaire cutané
6 rameaux collatéraux

Muscles

A P.t Abducteur du pouce
C P.t Fléchisseur du pouce
D Abducteur du pouce
E Abducteur du P.t doigt
F P.t Fléchisseur du P.t doigt
H Lombricaux
J Palmaire - cutané
K G.d Palmaire
L P.t Palmaire
M Cubital ant.r
N Fléchisseur Sup.r des doigts
O Fléchisseur profond
P G.d Fléchisseur du pouce
Z G.d Supinateur

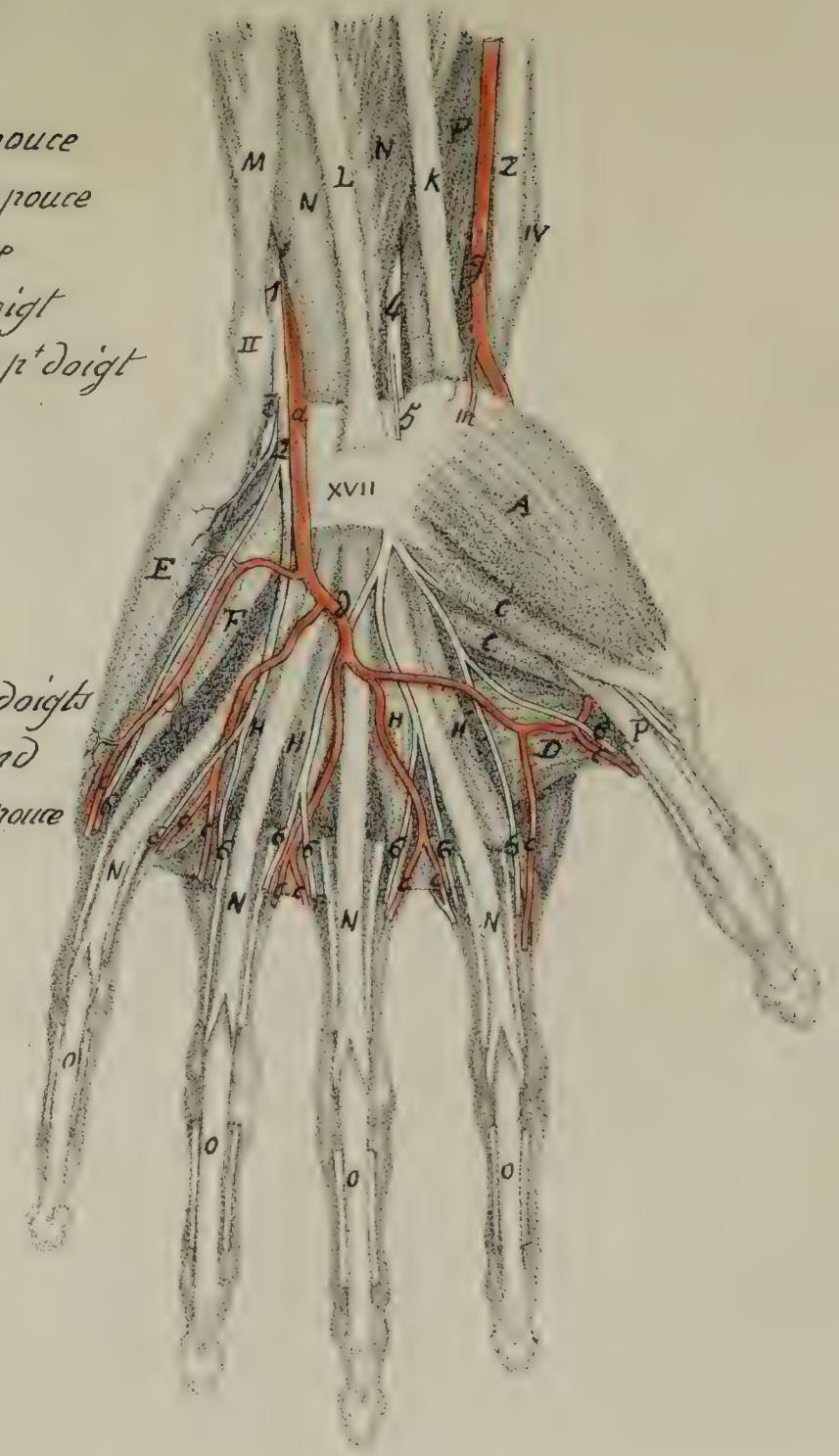

IMP. DE STAEFFLER.

Paume de la main 3me et 4me Couches

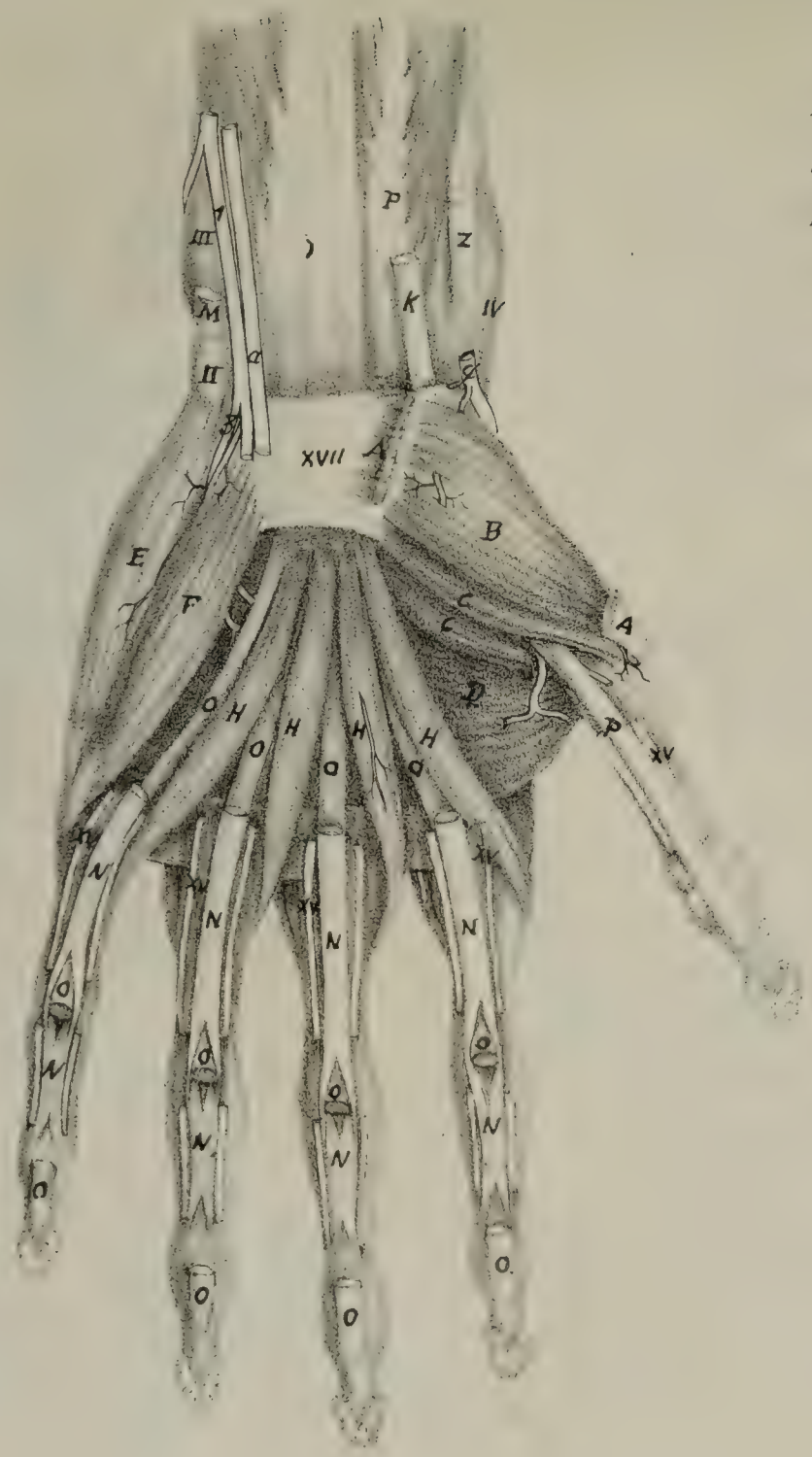

Os

II Pisiforme
III Cubitus
IV Radius
VI Métacarpiens
VII Trapèze
VIII Crochu

IX Lig.t métacarpien transverse et inf.r
XII Lig.ts du pisiforme
XIII Lig.t interosseux
XV Gaine des tendons
XVII Lig.t annulaire ant.r

Muscles

A Pt Abducteur du pouce
B Opposant du pouce
C Pt Fléchisseur du pouce
D Adducteur du pouce
E Adducteur du pt Doigt
F Pt Fléchisseur du pt doigt
G Opposant du pt doigt
H Lombricaux
K G.d Palmaire
M Cubital ant.r
N Fléchisseur sup.r des doigts
O Fléchisseur prof.d des doigts
P G.d Fléchisseur du pouce
Q Carré pronateur
Z G.d Supinateur

Artères

a Cubitale
e arcade palmaire prof.de
y Radiale

Nerfs

1 Cubital
3 Son rameau profond

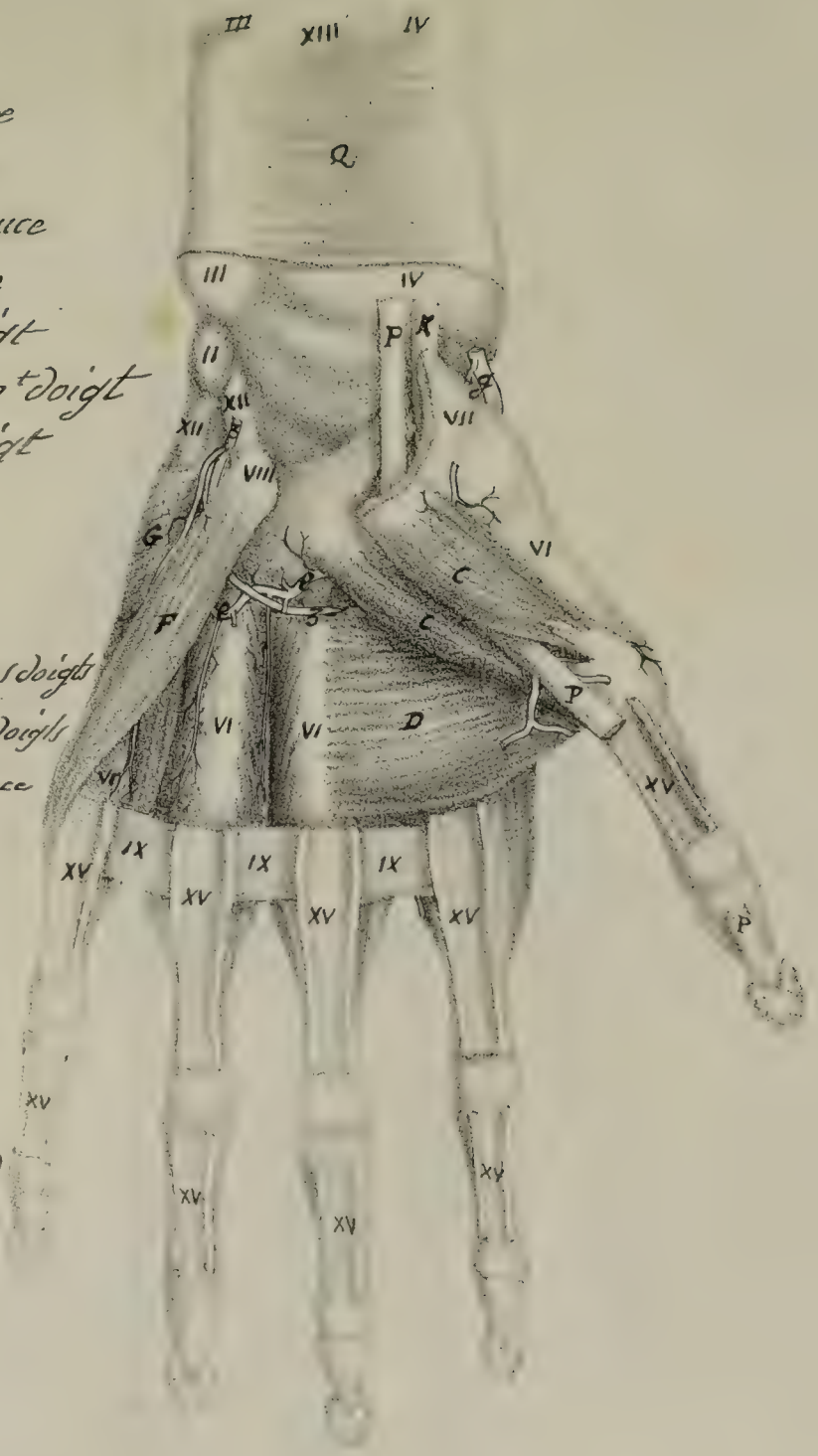

IMP. DE SIMIOT FILS.

Fig 1 Main vue par sa face palmaire 5ème Couche
Fig 2 id - - - - - dorsale

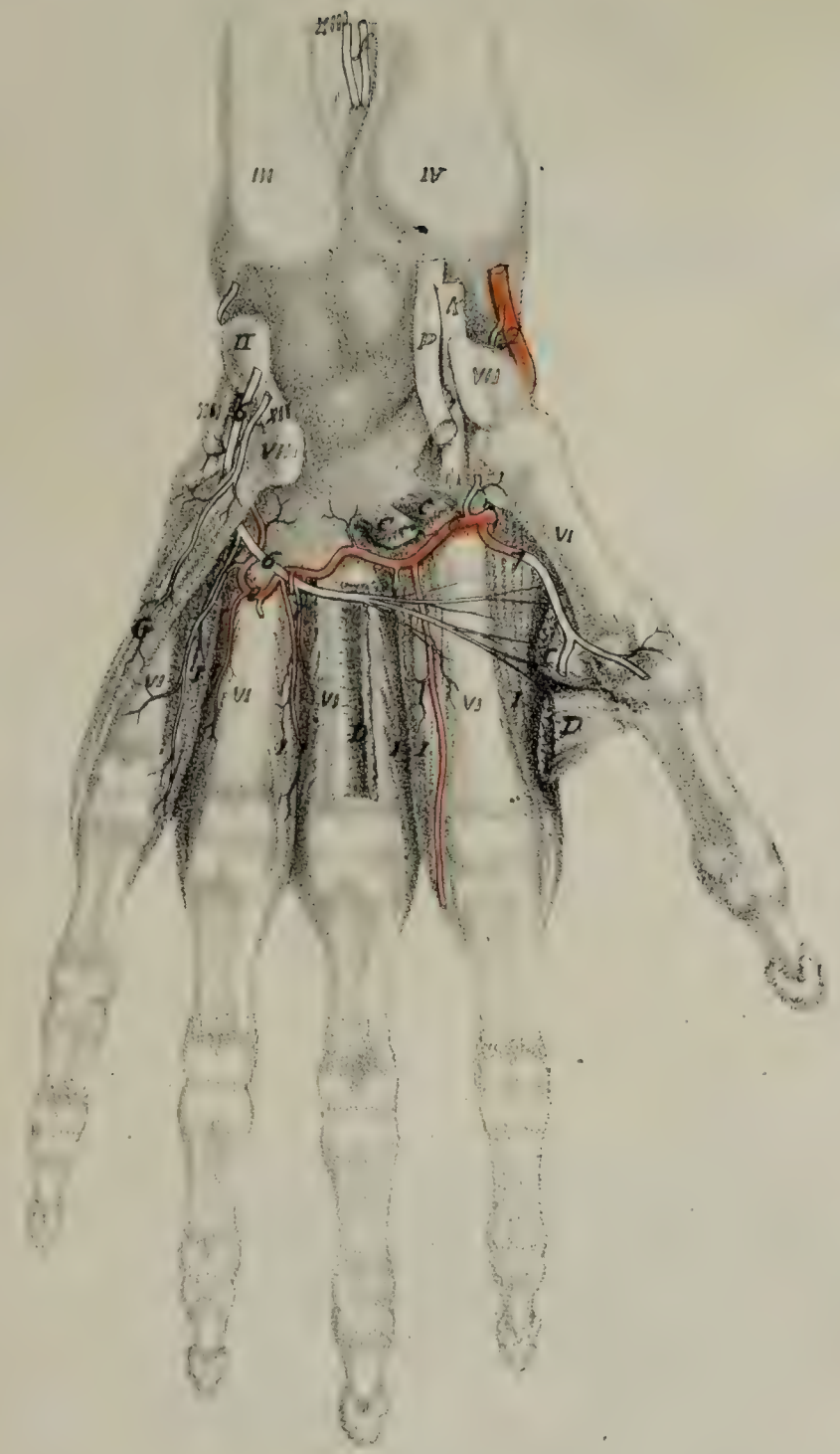

Os

II Pisiforme
III Cubitus
IV Radius
VI Métacarpiens
VII Trapèze
VIII Crochu.

XII Lig.t du pisiforme
XIII Lig.t interosseux

Artères

e arcade palmaire prof.de
f Interosseuse ant.re
g Radiale
h Dorsale du pouce
i Dorsale du carpe
j Dorsale du métacarpe
k Perforantes

Muscles

A P.t Abducteur du pouce
C P.t Fléchisseur du pouce
D Adducteur du pouce
E Adducteur du p.t doigt
G Opposant du p.t doigt
I Interosseux
K G.d Palmaire
P G.d Fléchisseur du pouce
R Extenseur des doigts
S Extenseur du p.r doigt
T Cubital post.r
U G.d Abducteur du pouce
V P.t Extenseur du pouce
X G.d Extenseur du pouce
Y Extenseur de l'indicateur
E 1.er Radial
W 2.me Radial

Nerfs

6 Rameau prof.d du Cubital
7 Interosseux

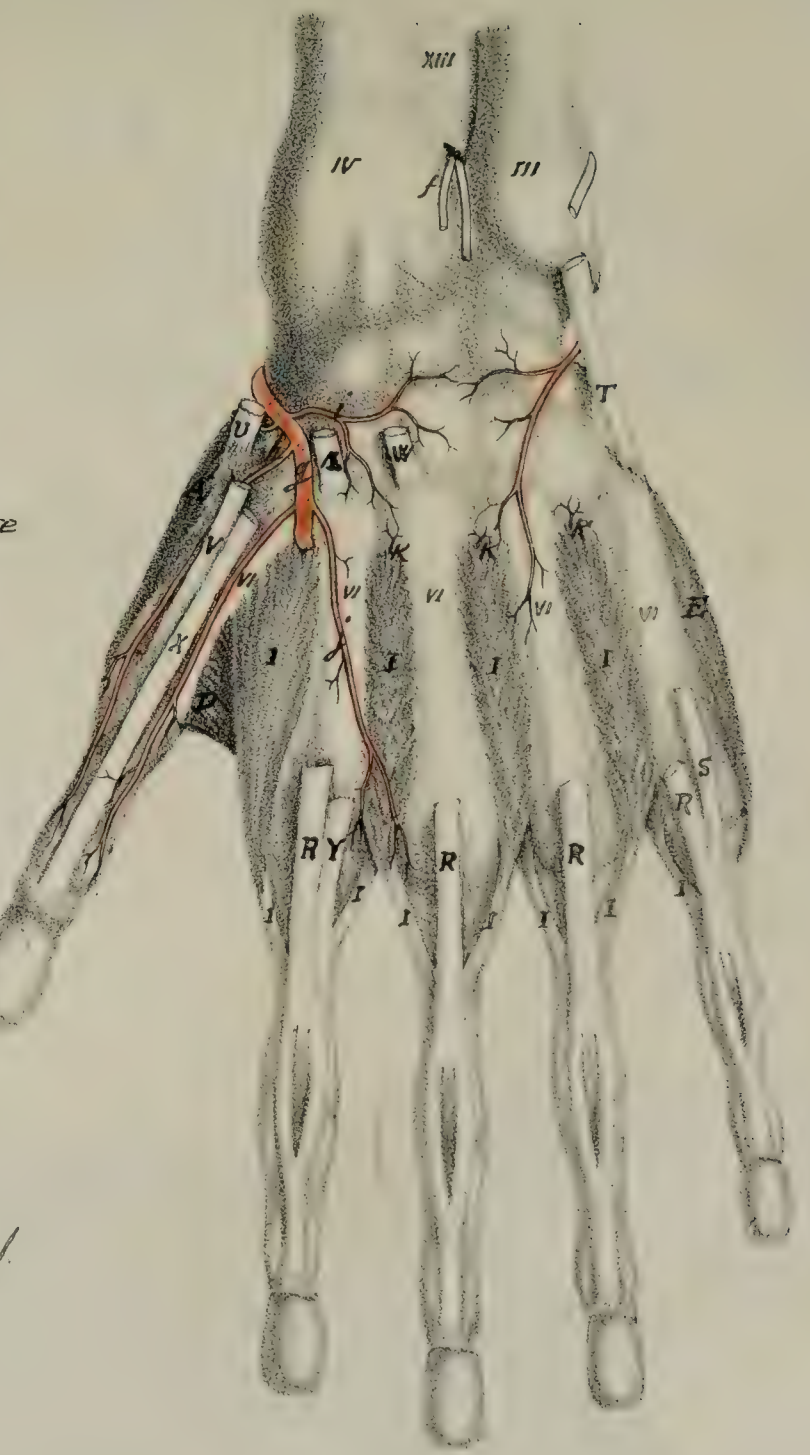

IMP. DE SENEFELDER.

Cuisse vue par sa face antérieure

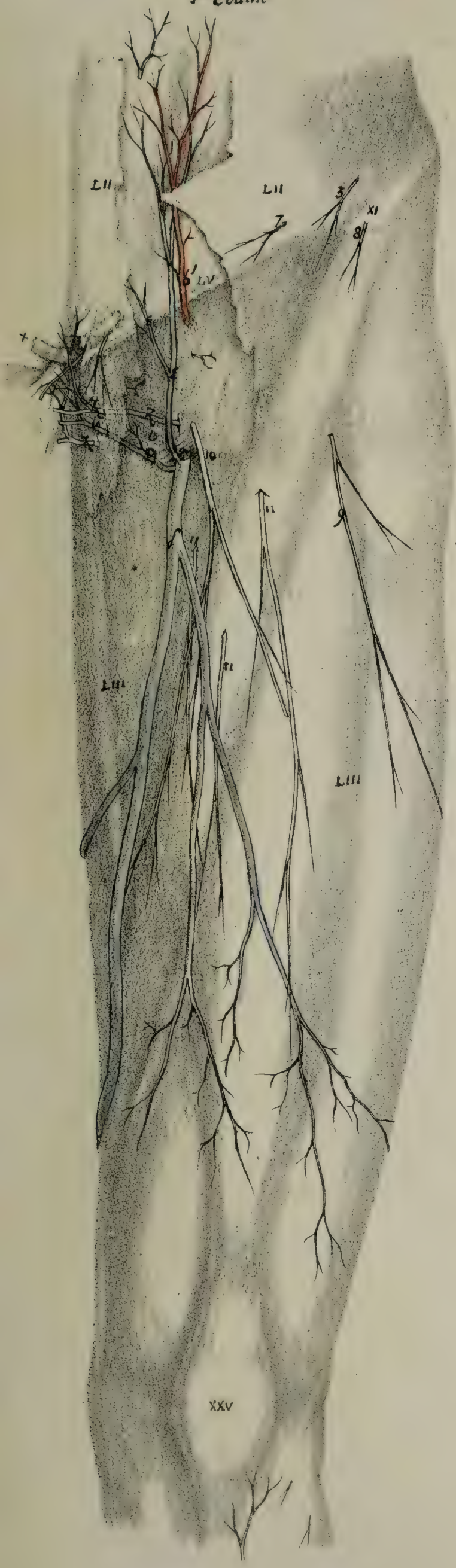

Os

XI Crête iliaque
XXV Rotule

LII Aponévrose fascia superficialis
LIII – fascia lata
LIV – Abdominale
LV Arcade crurale

Muscles

N G^d Oblique
R Pyramidal
U Moyen fessier
Z Iliaque
G' Couturier
H' Crural ant^r
J' Triceps
N' Pectiné
O' Droit interne
R' Moyen adducteur
S' Tenseur de l'aponévrose crurale

Artères

y Fémorale
z honteuses externes
d' Musculaire superficielle
b' Sous cutanée abdominale
j' Articulaire Sup^re interne
K' id. Sup^re ext^e m^le inf^re int^e n° id inf^re ext^e
o' Recurrente du genou

Veines

y Crurale
δ Saphène interne
ε Sous-cutanées abdominales
η honteuses externes

Nerfs

3 Br: ant^re du 12eme intercostal
7 Ilio Scrotal
8 Musculo-cutané moyenne
9 Inguino-cutané. 10 Génito-crural
11 Crural

+ Cordon spermatique

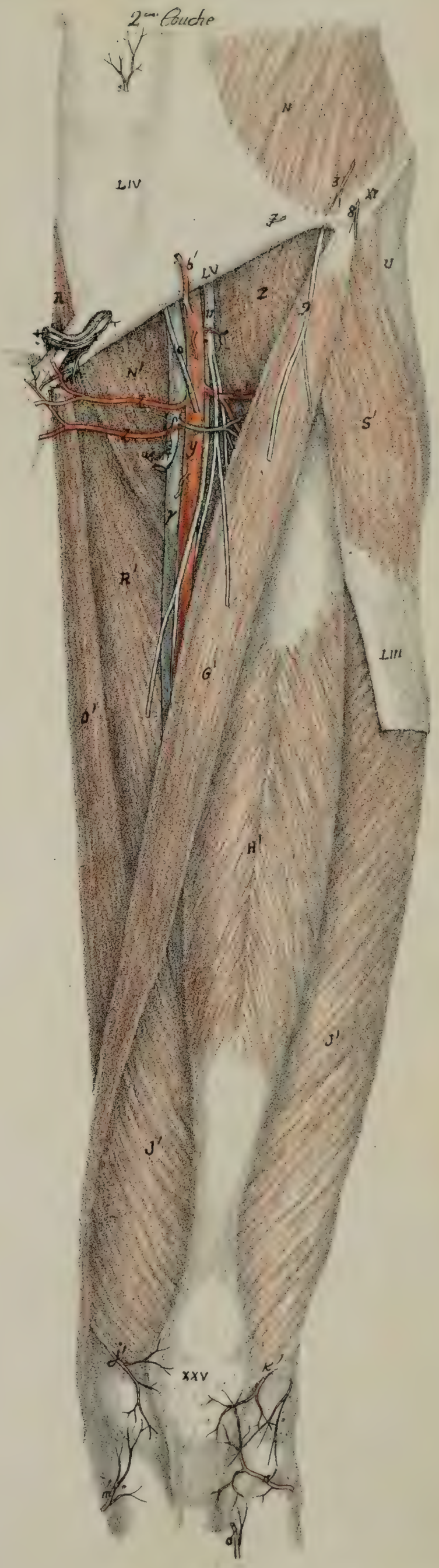

Imp. de Martinet.

Cuisse vue par la face antérieure

3ème Couche

4ème Couche

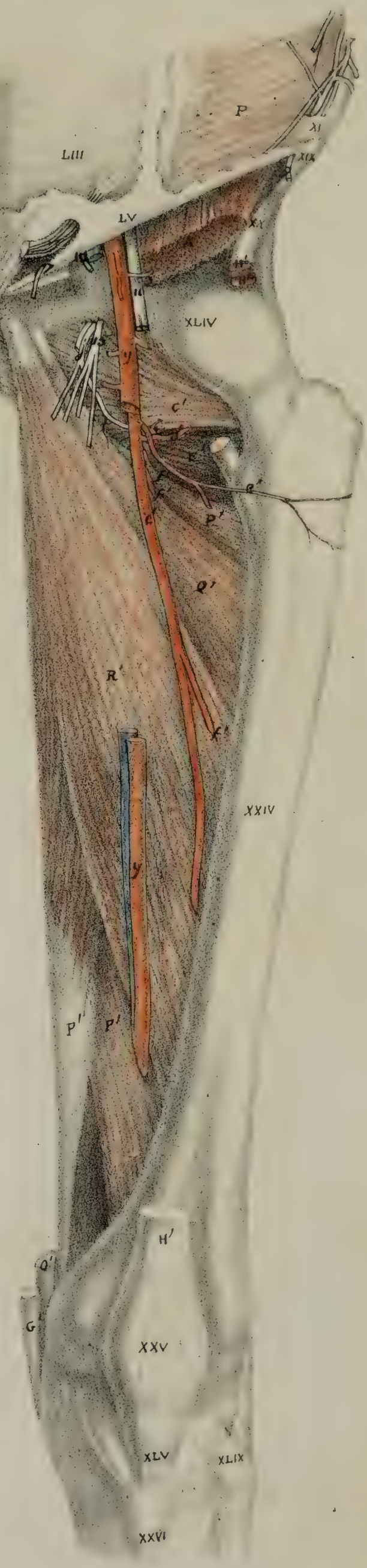

Os

XI Crête Iliaque
XIX Epine iliaque antre et Supre
XX Epine iliaque antre et infre
XXIV Fémur
XXV Rotule
XXVI Tibia

XLIV Ligament capsulaire
XLV – Rotulien
XLIX – Péronéa-tibial Supr et antr
LIII Aponévrose fascia-transversalis
LV Arcade crural

Muscles

A Gd Psoas
O Pt Oblique
P Transverse
c' Obturateur externe
F' Carré crural
G' Couturier
H' Crural antr
J' Triceps
N' Pectine
O' Droit interne
P' Gd Adducteur
Q' Pt Adducteur
R' Moyen Adducteur
U Moyen Y Petit fessier

Artères

j Bra. antre de l'Obturatrice
v Iliaque antre
y Femorale
c' Musculaire
d' Circonflexe Externe
e' Circonflexe interne
f' Perforantes

Nerfs

7 Ilio scrotal
9 Inguino cutané
10 Genito-crural
11 Crural
14 Saphène intne
15 Obturateur

IMP. ET STEREOT. DE

1ère Couche

Cuisse vue par sa partie postéreure

2ème Couche

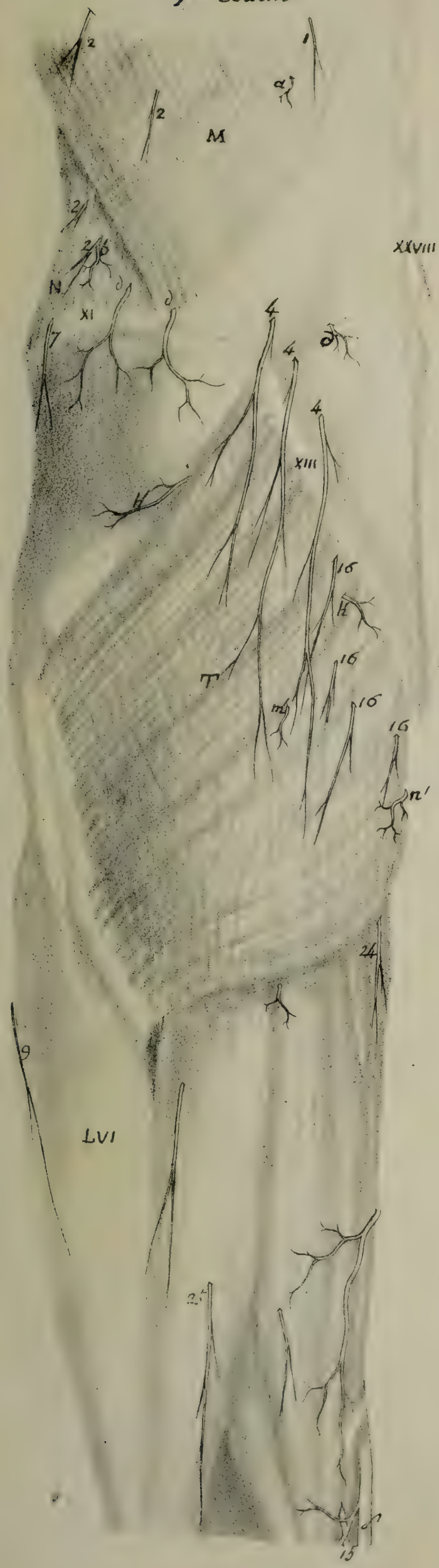

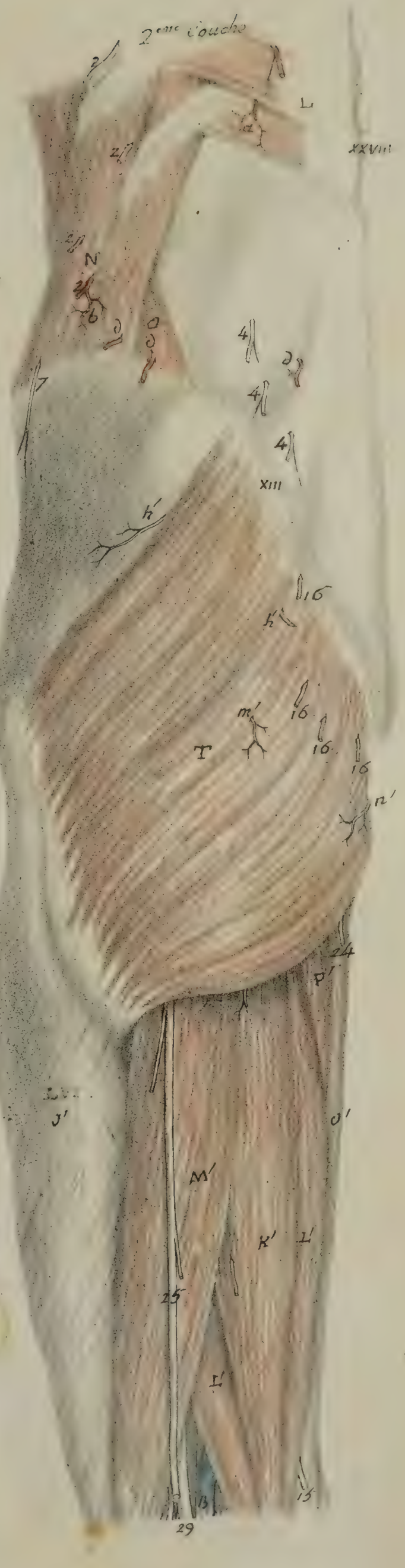

Os

XI Crête iliaque
XIII Epine iliaque post^re et sup^re

XXVIII Lig. Sur-épineux dorso-lombaires
LVI Fascia-lata

Muscles

L T^r Demi-tendineux post et inf^re
M G^d Dorsal
N G^d Oblique
O P^t Oblique
T G^d Fessier
J' Triceps
K' Demi-tendineux
L' Demi-membraneux
M' Biceps
O' Droit int^ne
P' G^d Adducteur

Artères

a Bra. post^re de l'Intercostale
b Bra. ant^re de l'Intercostale
d Lombaires
h' Rameaux de la fessière
m' — de l'ischiatique
n' — de la honteuse int^ne

Veines

S Saphène int^ne
B Poplitée

Nerfs

1 Intercostaux bi: post^res 2 bi: ant^res
4 Lombaires bi: post^res
7 Ilio-scrotal
9 Inguino-cutané
15 Saphène interne
16 Bi: post^res des Sacrés
24 Ram. Sciatique du fessier
25 Bra. crural du Fessier inf^re
29 G^d Sciatique

IMP. DE SENEFELDER.

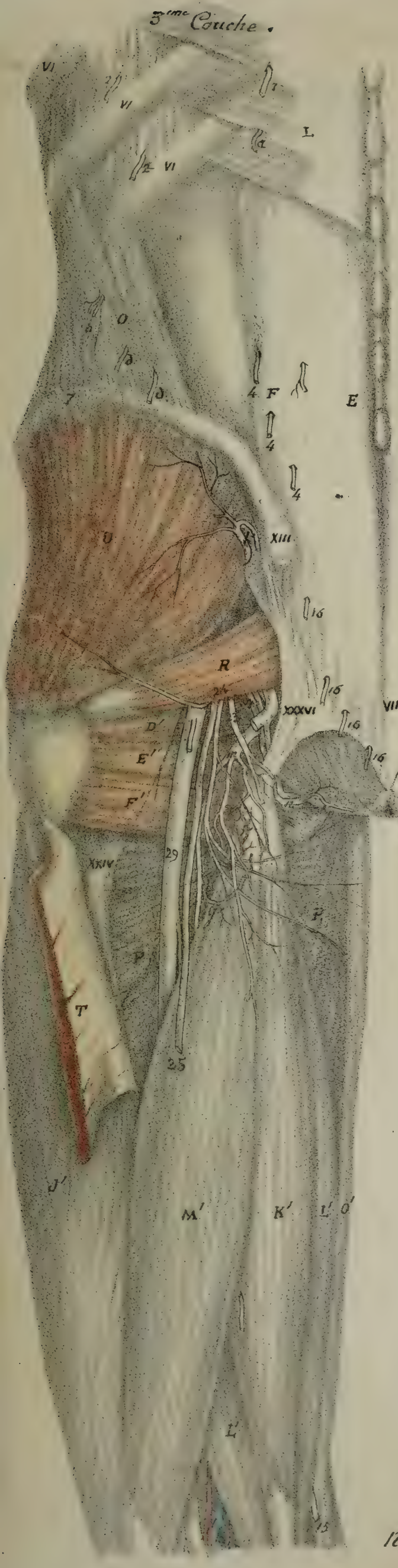

Cuisse vue par sa partie postre

OS

VI Côtes
VIII Sacrum
XIII Epine iliaque postre et Supre
XXIV Fémur

XXXVI Gd Ligament Sacro-Sciatique

Muscles

E Long dorsal
F Sacrolombaire
L Pt Dentelé postr et infre
O Pt Oblique
P Transverse
R Pyramidal
T Gd Fessier
U Moyen fessier
Y Petit fessier
D' Jumeau Supre
E' Jumeau infre
F' Carré crural
J' Triceps
K' Demi tendineux
L' Demi membraneux
M' Biceps
O' Droit intre
P' Gd Adducteur

Artères

g Fessiere
m Ischiatique
n Honteuse interne
f' Perforante Supre
g' - moyenne
i' Poplitée

B Veine Poplitée

Nerfs

22 Fessier infre
23 Son rameau fessier
26 Honteux

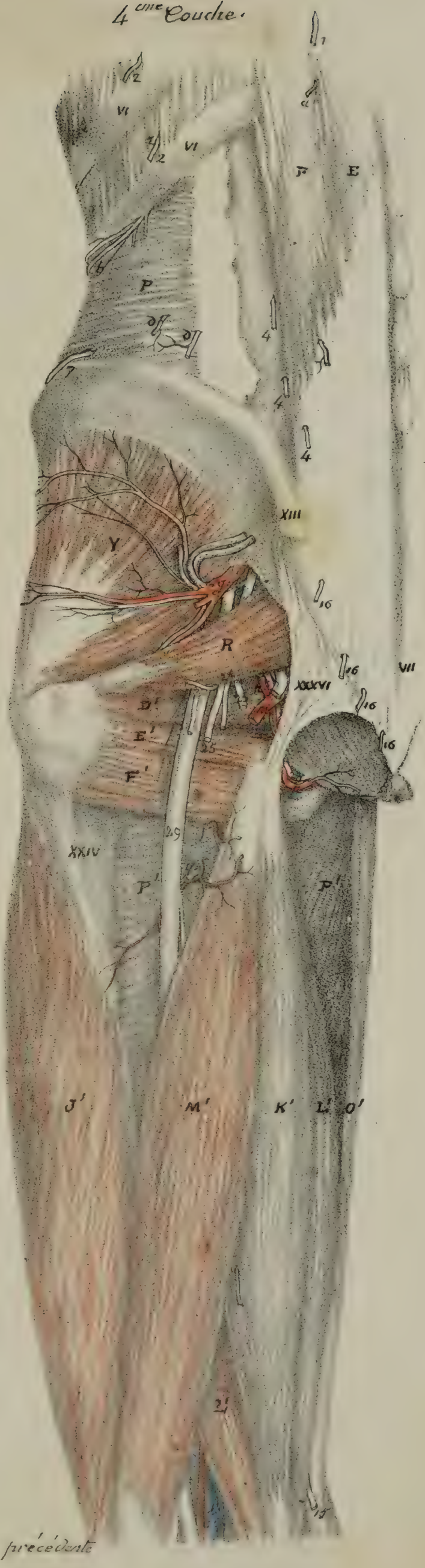

Nos les renvois non expliqués le sont à la planche précédente

IMP. DE STRETTELL FR.

5ème Couche

6ème Couche

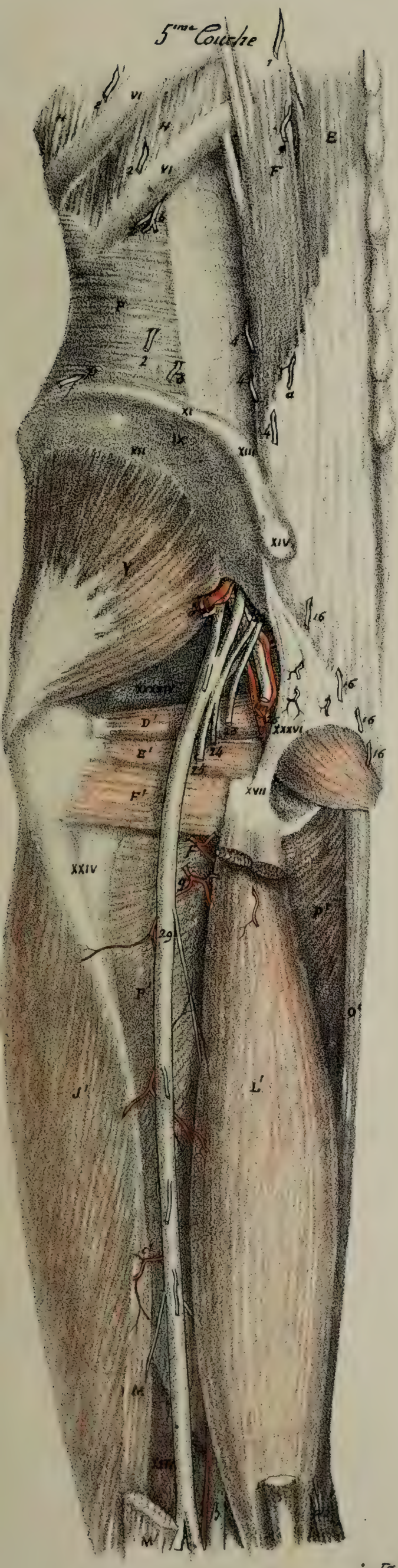

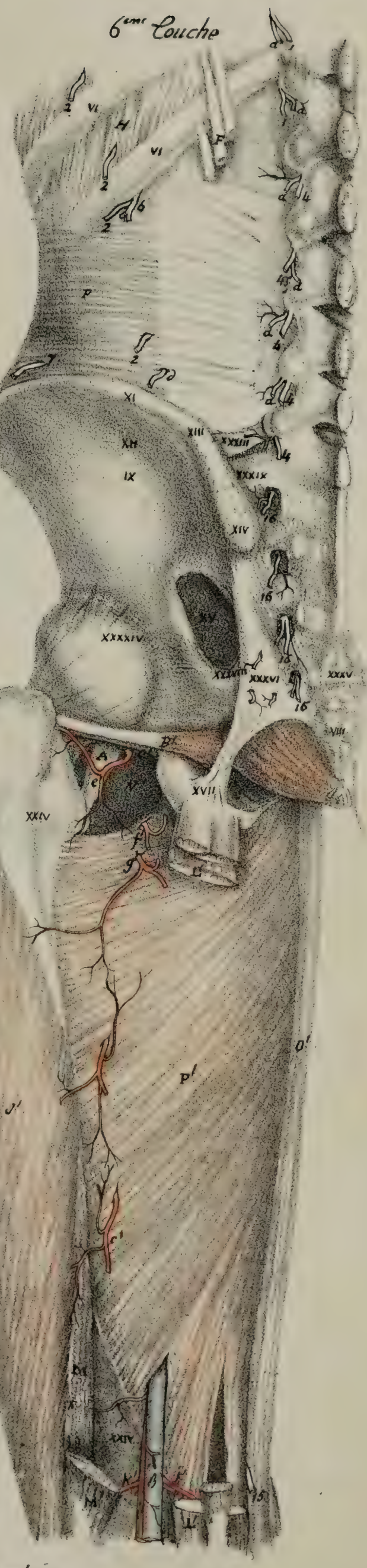

Cuisse vue par sa face postr.

Os

VIII Coccyx
IX Iliaque
XII Fosse iliaque externe
XIV Epine iliaque postre et inférieure
XV Echancrure Sciatique
XVI Epine
XVII Tubérosité

XXXIII Ligament ilio-lombaire
XXXV – Sacro-coccygien postre
XXXVI Gd – Sacro-Sciatique
XXXVII Pt – Sacro-Sciatique
XXXVIII – Sacro-épineux
XXXIX – Sacro-iliaque
XXXXIV – Capsulaire

Muscles

A Gd Psoas et Iliaque réunis
E Long Dorsal
F Sacrolombaire
H Intercostaux extres
P Transverse
Y Pt Fessier
B' Obturateur intre C' – extne
D' Jumeau Supr E' – infr
F' Carré crural
J' Triceps
N' Tectiné

Artères

g Fessière
m Ischiatique
n Honteuse intne
c' Musculaire prof
e' Circonflexe intne
f' Perforante supre g' – moye
i' Poplité
j' Articulaire sup "int"ne K' id. extne

Nerfs

22 Fessier inf
23 Rameau fessier
26 Honteux

Nos Les renvois non expliqués ici le sont aux 1ère et 2ème couches

Imp. de Schaeffer

fig. 1

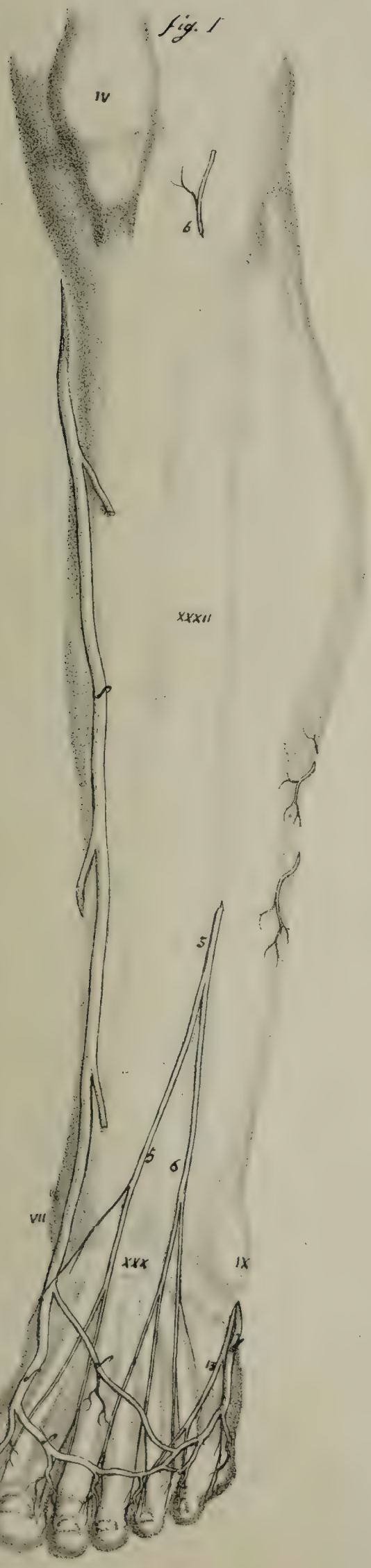

Aponévrose de la jambe
Fig 1 · Vue par devant
Fig 2 Vue par derrière

Os
IV Rotule
VII Malléole int^re
IX Malléole ext^re

XXX Ligament annulaire ant^r du tarse
XXXI _ _ int^re
XXXII Aponévrose jambière

Artères
6 Récurrente du genou

Veines
5 Saphène ext^re
5 Saphène int^re

Nerfs
2 Péronéo-cutané
3 Musculo-cutané
5 rameau int^re et sup^t du dos du pied
6 _ ext^re _ _ _ _ _
12 _ Saphène ext^re
13 nerf Saphène ext^re
18 _ _ int.^re

fig 2



IMP. DE SERRIERE

Jambe vue par sa partie antérieure, 2ème et 3ème couches

Os

IV Rotule
VI Tibia
VII Malléole intne
VIII Péroné
IX Malléole extne
XVIII Métacarpiens

XXX Lig. annulaire antr
XXXIII – Interosseux

Muscles

A Jambier antr
B Extenseur du gros orteil
C – Commun des orteils
D Peronier antr
G Soléaire
N Long péronier latéral
O Court péronier latéral
P Pédieux
E Interosseux

Artères

a Tibiale antne
b Récurrente du genou
c Malleolaire intne
d – extne
g Péronière antne
m Pédieuse
n du tarse
o du métatarse
p Interosseuses dorsales

Nerfs

1 Poplité extne
3 Musculo-cutané
7 Tibial antr
8 rameau intne et profd du dos du pied
9 – extne – – – – –

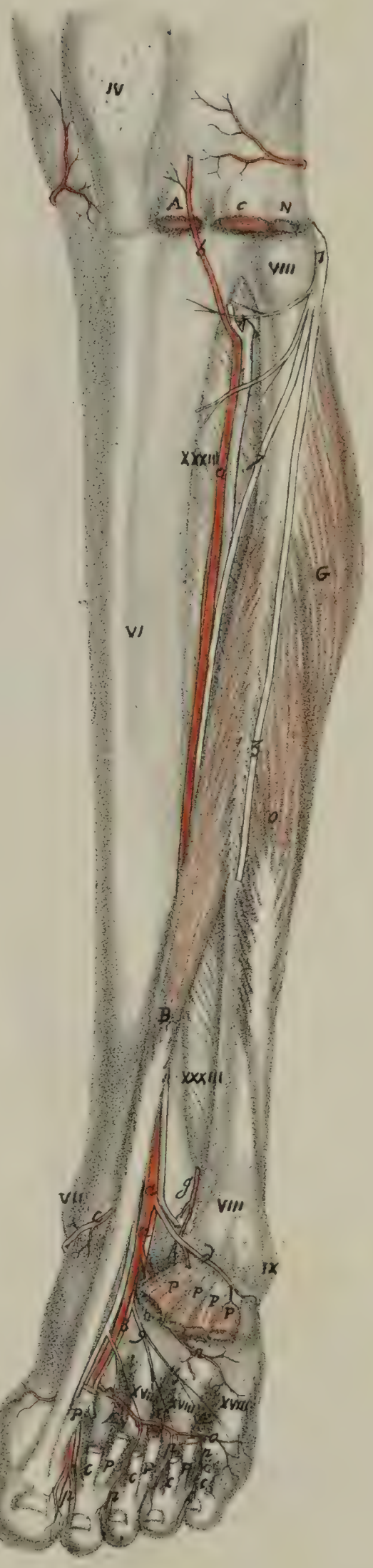

Jambe vue par la partie postérieure; 2ème et 3ème Couche

Os

VII Malléole interne

IX Malléole externe

XI Calcanéum

XXXI Lig.t annulaire intne

Muscles

E Jumeau interne

F Jumeau externe

G Soléaire

H Tendon d'Achille

I Plantaire grêle

J Poplité

A' Biceps

B' Demi tendineux

C' Demi membraneux

D' Droit interne

E' Coutturier

Veines

B Poplité

γ Saphène extne

δ Saphène intne

Nerfs

1 Poplité extne

4 Poplité intne

12 Son rameau Saphène

13 Saphène extne

IMP. DE SENEFELDER.

Jambe vue par sa partie post^re 4eme et 5eme Couches

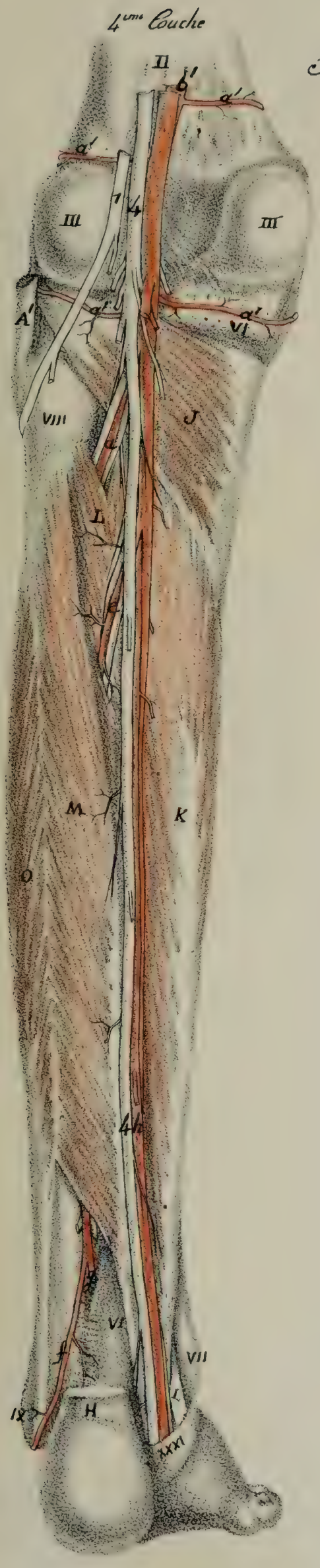

Os

II Fémur
III les Condyles
VI Tibia
VII Malléole interne
VIII Péroné
IX Malléole externe
XI Calcanéum
XII Astragale

xxx Lig. annulaire int^ne
XXXIII Lig: interosseux

Muscles

H Tendon d'Achille
J Poplité
K G^d Fléchisseur des orteils
L Jambier post^r
M G^d Fléchisseur du gros orteil
O Court peronier latéral
T Adducteur du gros orteil
A' Biceps

Artères

a Tibiale ant^re
e Péronière
f - post^re
g - ant^re
h Tibiale post^re
i Nutricière du Tibia
a' Articulaires
b' Poplité

Nerfs

1 Poplité ext^ne
4 Poplité int^ne

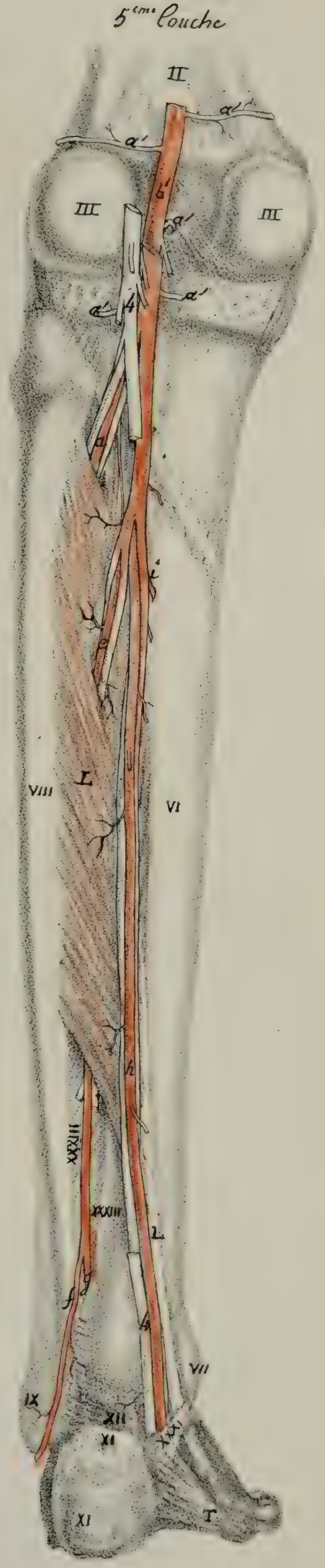

Jambe vue par ses côtés

Os

IV Rotule
VI Tibia
VII Malléole interne
IX Malléole externe

XXX Lig.s annulaire ant.r
XXXI - - int.ne

Muscles

A Jambier ant.r
B Extenseur du gros orteil
C Extenseur commun des orteils
D Péronier ant.r
E Jumeau int.r, F - ext.ne
G Soléaire, H Tendon d'achille
I Plantaire grêle
K G.d Fléchisseur des orteils
L Jambier post.r
M G.d Fléchisseur du gros orteil
N Long Péronier latéral, O court - -
A' Biceps B' demi-tendineux
C' demi-membraneux, D' droit interne
E' Couturier, F' Triceps

Artères

b Récurrente du genou
c Malléolaire int.ne, d - ext.ne
f Péronière post.re, g - ant.re
h Tibiale post.re
a' Articulaires

Nerfs

1 Poplité ext.r
2 Péronéo-cutané
3 Musculo-cutané
11 Tibial
12 Rameau Saphène ext.ne

Côté ext.ne



Côté int.ne



IMP. DE SEMEFILLE.

Plante du Pied

1re Couche

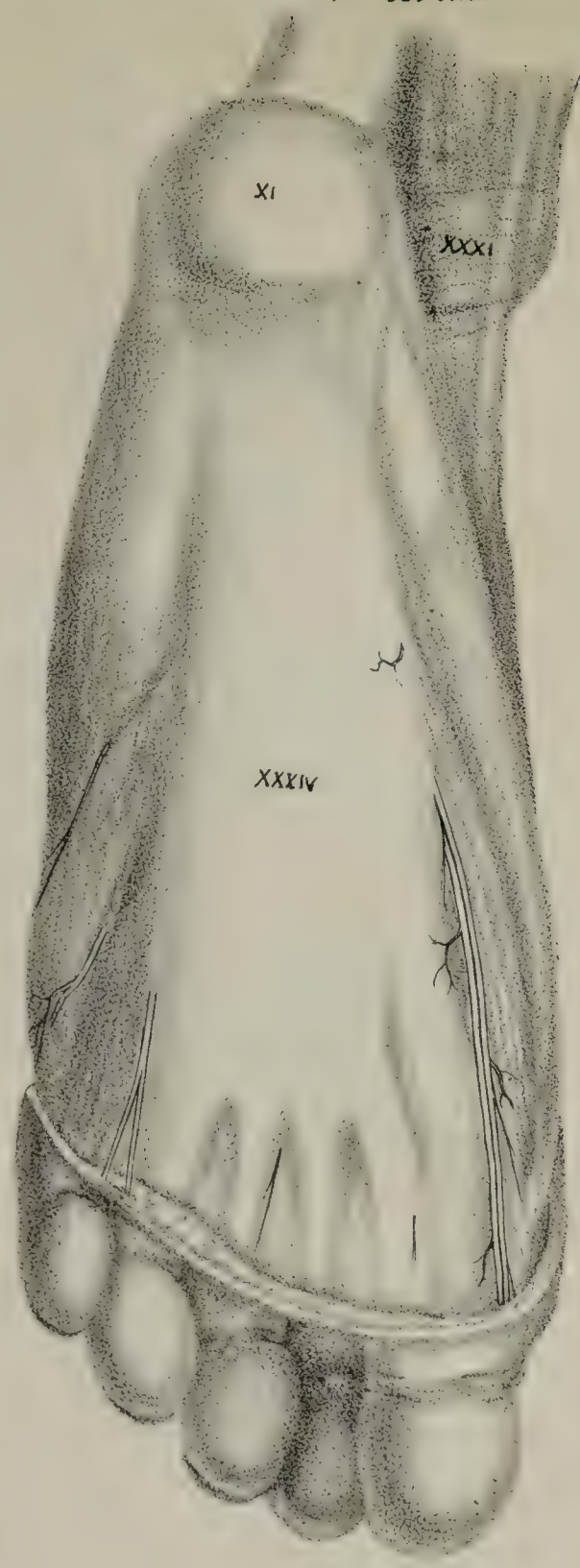

Os

XI Calcaneum

XXXI Lig. annulaire intre
XXXIV Aponévrose plantaire
XXXV Gaine des Tendons

Muscles

H Tendon d'Achille
K G. Fléchisseur des orteils
L Jambier postr
M G. Fléchisseur du Gros orteil
Q P. Fléchisseur des orteils
S Lombricaux
T Adducteur du gros orteil
U P. Fléchisseur du gros orteil
Y Abducteur du pt orteil
Z Court Flechisseur du pt orteil

Artères

h Tibiale postre
r Plantaire intne
s Plantaire extne

Nerfs

11 Tibial

2me Couche

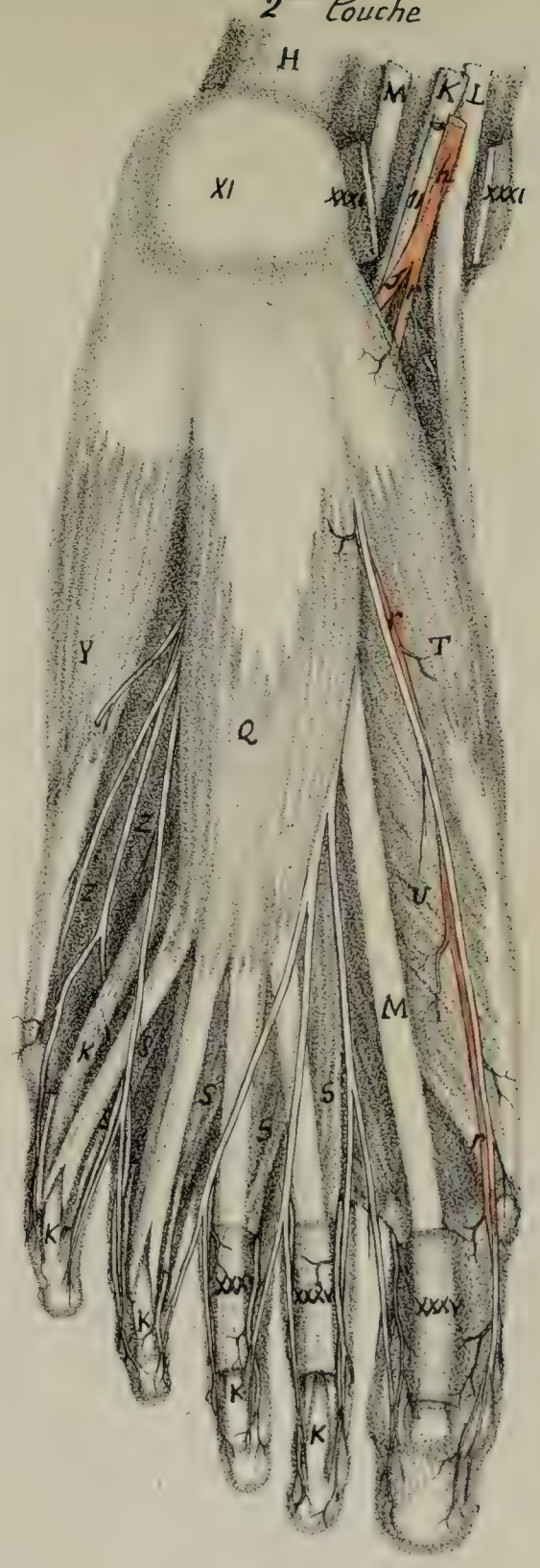

IMP. DE MUNKHARDT.

Plante du Pied

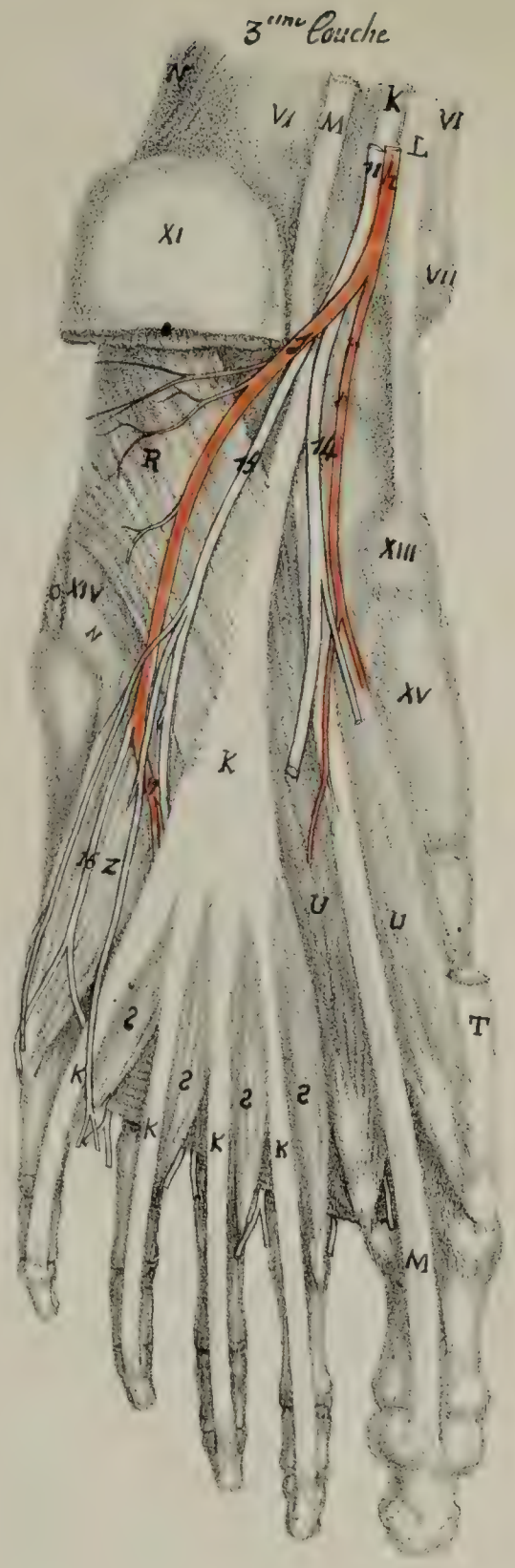

Os

VI Tibia
VII Malléole int^re
VIII Péroné
XI Calcaneum
XIII Scaphoïde
XIV Cuboïde
XV 1er Cunéiforme
XVIII Métacarpiens

X
XXXVI Lig: calcaneo-scaphoid.
XXXVII - calcaneo-caboïd. sup^r.

Muscles

K G^d Fléchisseur des orteils
L Jambier post^r
M G^d Fléchisseur du gros ort.
N Long Péronier latéral
O Court péronier latéral
R accessoire au long fléchis.
S Lombricaux
T Adducteur du gros orteil
U p^t Fléchisseur - - -
V Abducteur oblique du gros orteil
X - transverse - - -
Z Court fléchisseur du p^t orteil

Artères

h Tibiale post^re
i Plantaire int^re
J Plantaire ext^re

Nerfs

11 Tibial
14 Plantaire int^re
15 Plantaire ext^re
16 sa br: superficielle
17 - - profonde

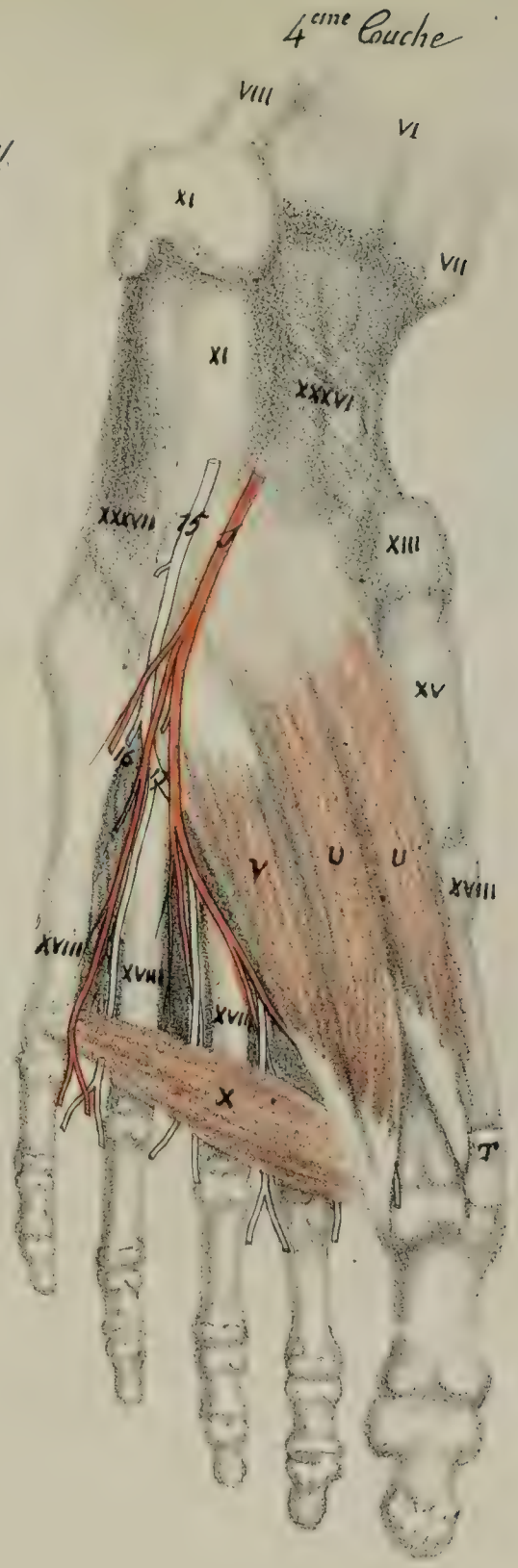

IMP. LE [illegible]

Plante du pied 5ème et 6ème Couche

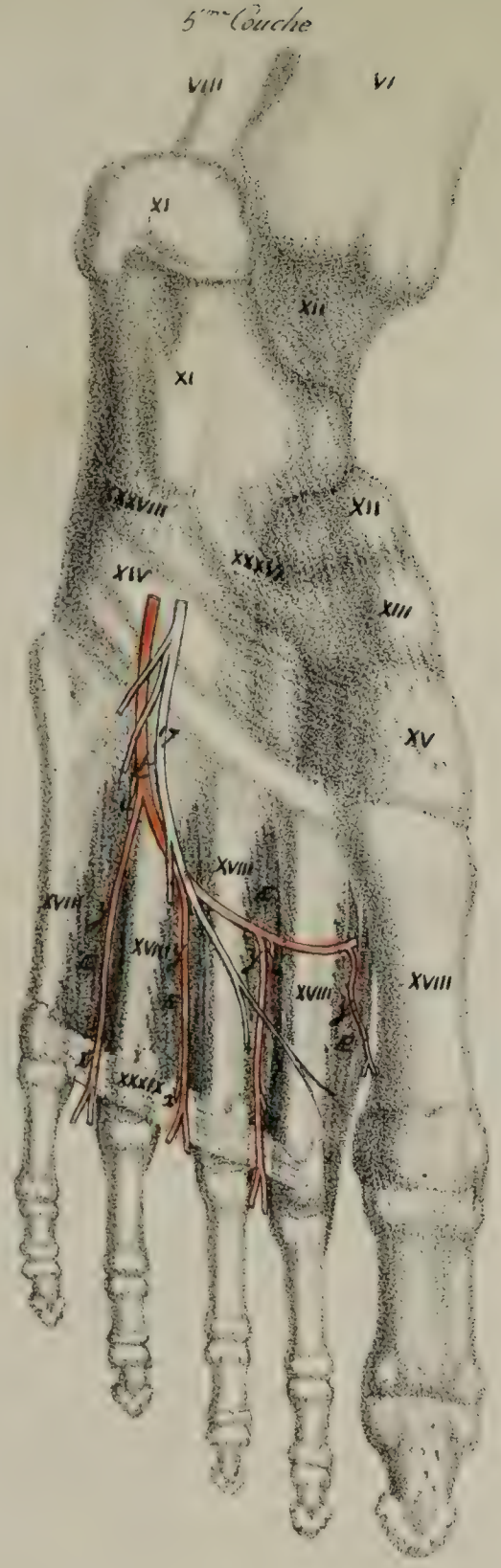

OI

VI Tibia
VIII Péroné
XI Calcanéum
XII Astragale
XIII Scaphoïde
XIV Cuboïde
XV 1er ou Gd Cuneiforme
XVI 2ème ou Mt Cuneiforme
XVII 3ème ou Moyen Cuneiforme
XVIII Métatarsiens

XXXVI Lgt Calcanéo-Scaphoïdien inf.
XXXVIII - Calcanéo-cuboïdien inf. et profond
XXXIX - Metatarsien transverse

Muscles

N Long Peronier latéral
Æ Interosseux

Artères

t Arcade plantaire
u Perforantes post.res x - Antres
y Collatérales des doigts

Nerfs

17 Br: profde du plantaire extne

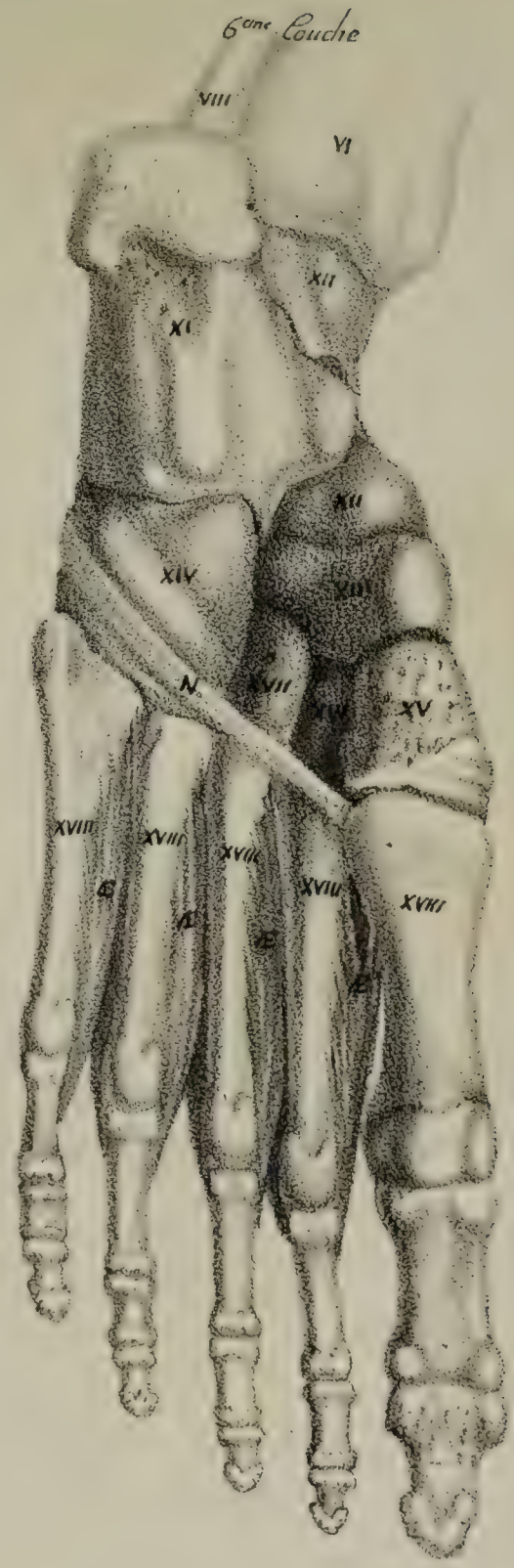

IMP. H. SCHILDER.

Périné

1re et 2me Couches

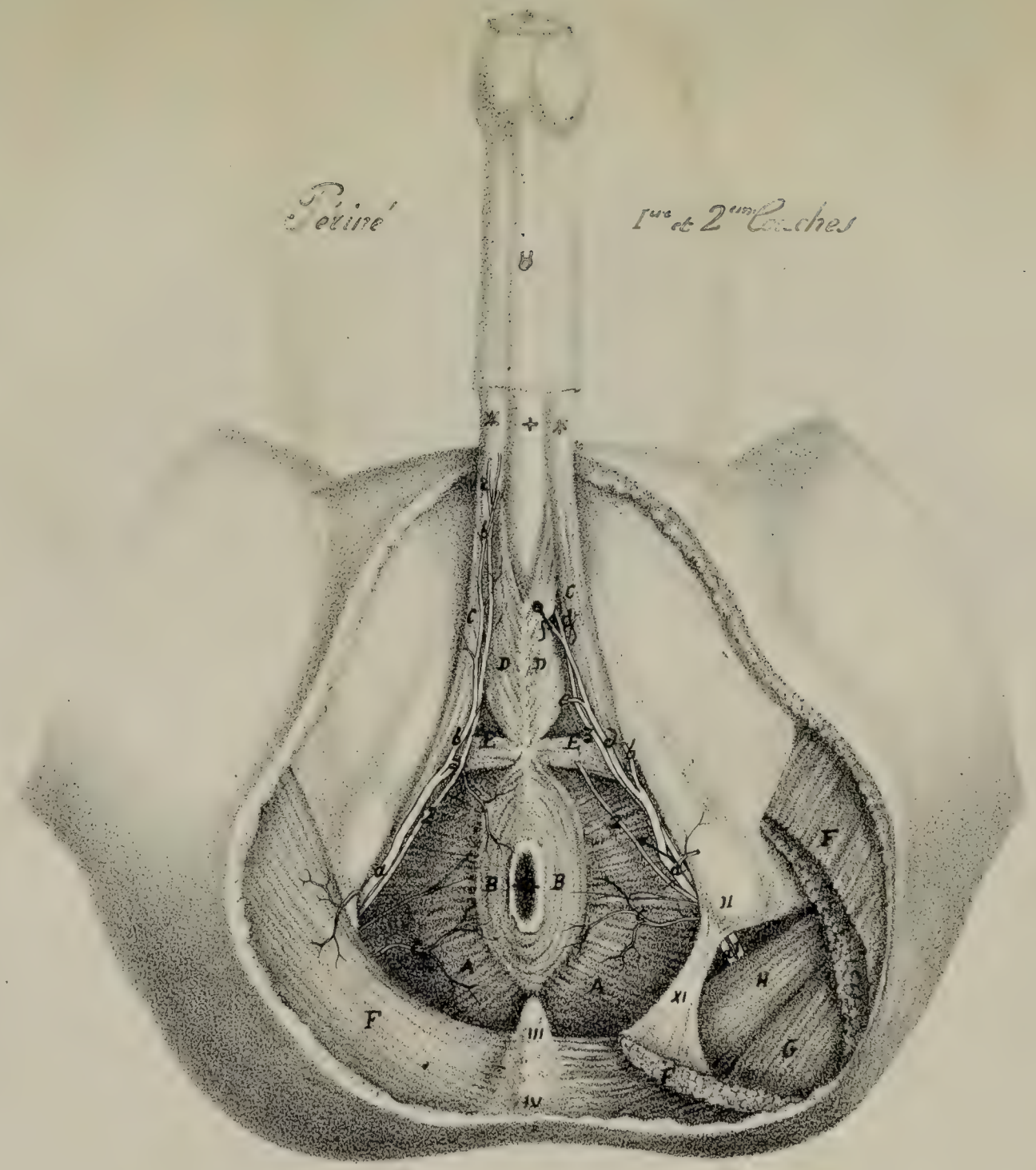

Os

II Tubérosité Sciatique
III Coccyx
IV Sacrum

XI Lig Sacro-sciatique

Muscles

A Releveur de l'anus
B Sphincter de l'anus
C Ischio-caverneux
D Bulbo-caverneux
E Transverse du périné
F G Fessier
G Moyen Fessier
H Pyramidal

Artères

a honteuse interne
b sa branche inf^re
c hémorrhoïdales inf^res
d branche sup^re de la [illegible] inf^re
e Transverse du périné
f du corps caverneux
g dorsale de la verge

Nerfs

1 honteux
2 Son rameau Inf^r
3 - - Sup^r

+ Urèthre
* Corps caverneux
ϕ Anus
b Bulbe

IMP. DE SENEFELDER.

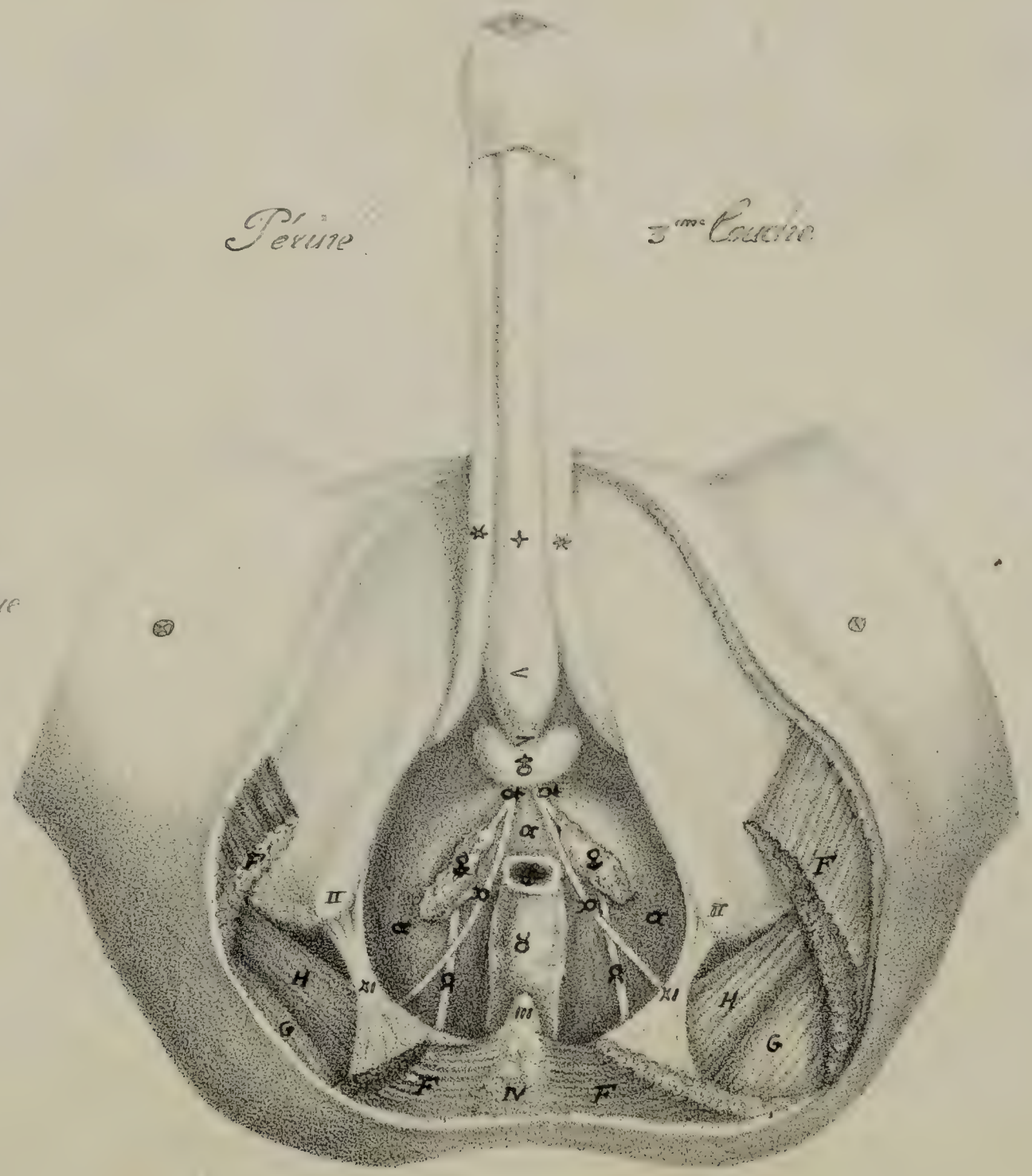

Os

II Tubérosité Sciatique
III Coccyx
IV Sacrum

XI G.d Lig.t Sacro Sciatique

Muscles

F G.d Fessier
G Moyen Fessier
H Pyramidal

+ Urèthre
* Corps caverneux
⊕ Anus
⊠ Cuisses
♂ Rectum
♃ Uretères
♂ Vessie
♃ Conduit déférent
♂+ – éjaculateur
♀ Vésicules séminales
♁ Prostate
> portion membraneuse de l'urètre
< bulbe de l'urètre

IMP. DE SENEFELDER.

Bassin vu de profil, l'os iliaque droit et le péritoine étant enlevés

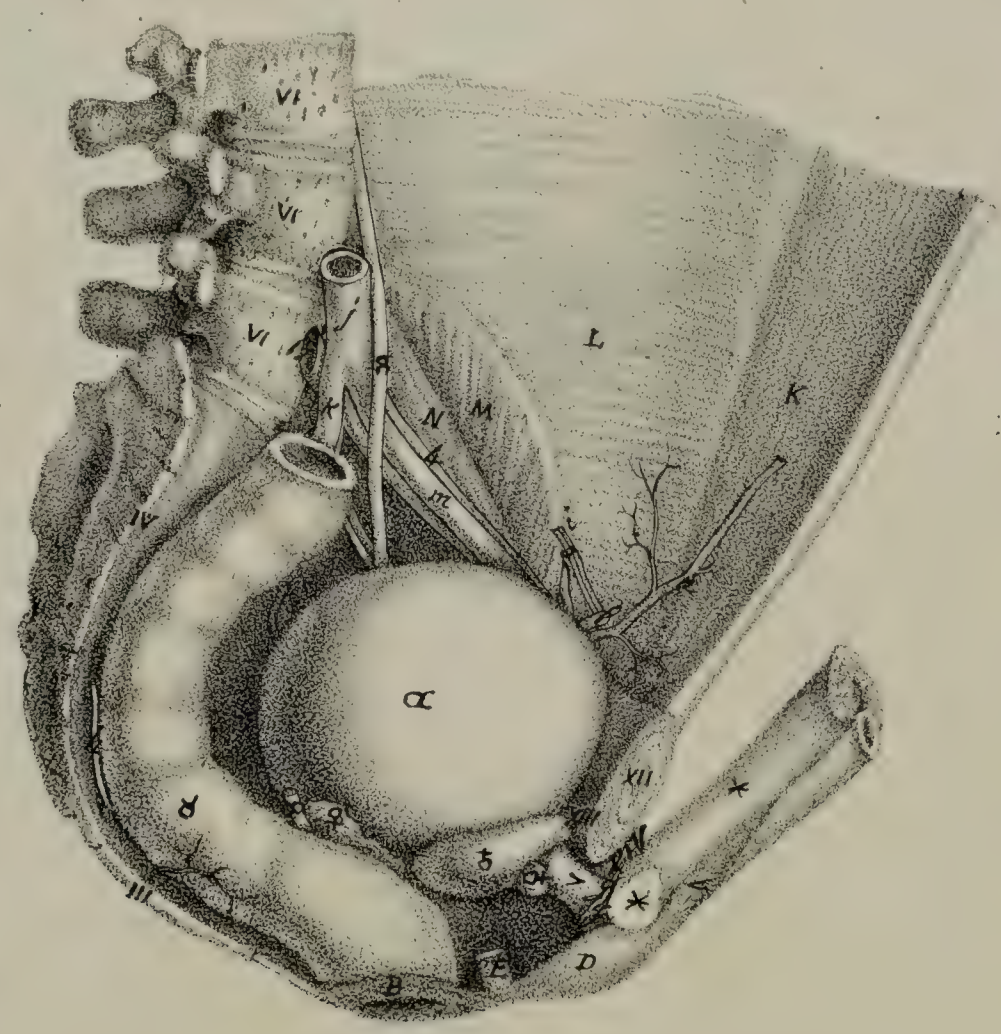

Os

III Coccyx
IV Sacrum
VI Vertèbres lombaires

XII Symphyse du pubis
XIII Lig.t ant.r de la vessie
XIV Lig.t Suspenseur de la verge

♂ Rectum
♀ Uretère
α Vessie
ϖ Conduit déférent
♀ Vésicules séminales
♄ Prostate
α+ Glandes de Cowper
* Corps caverneux
> portion membraneuse de l'urètre
< Bulbe de l'urètre

Nerfs

4 Crural

Muscles

B Sphincter de l'anus
D Bulbo-caverneux
E Transverse du périné
K Droit ant.r de l'abdomen
L Transverse de l'abdomen
M Iliaque
N Psoas

Artères

f du corps caverneux
g dorsale de la verge
h Hémorrhoïdale Sup.re
i Spermatique
j Iliaques primitives
k hypogastrique
l Obturatrice
m Iliaque ext.re
n Epigastrique
o Circonflexe iliaque

Veines

B Iliaque primitive

IMP. DE SENEFELDER.